

Trattamento con FOLFIRI e aflibercept in paziente con metastasi epatiche potenzialmente resecabili di adenocarcinoma del colon sinistro RAS e BRAF wild-type, dopo terapia adiuvante a base di oxaliplatino

FILIPPO PIETRANTONIO¹

¹Dipartimento di Oncologia ed Emato-oncologia, Università di Milano.

Pervenuto il 28 settembre 2018.

Riassunto. Si descrive un caso clinico di best practice in un paziente non raro da incontrare, con recidiva precoce epatica tecnicamente resecabile dopo trattamento adiuvante a base di oxaliplatino per carcinoma del colon sinistro RAS e BRAF wild-type. La scelta di aflibercept rispetto a cetuximab/panitumumab risiede nella necessità di contrastare una malattia aggressiva e inizialmente non responsiva, senza perdere né l'opportunità chirurgica né quella di trattamento in terza linea. Le scelte terapeutiche sono evidence-based sui dati di efficacia della terapia anti-angiogenica nella fase preoperatoria, nonché sull'effetto detrimentalmente dell'aggiunta di cetuximab alla chemioterapia perioperatoria.

Parole chiave. BRAF wild-type, colon sinistro, malattia potenzialmente resecabile, RAS wild-type, recidiva precoce dopo terapia adiuvante, terapia anti-angiogenica.

Perioperative treatment with FOLFIRI plus aflibercept in a patient with RAS and BRAF wild-type, left-sided colon cancer, with early relapse following adjuvant oxaliplatin-based treatment due to potentially resectable liver metastases.

Summary. This is a "best practice" case report of a non-uncommon clinical scenario, referring to an early liver relapse, judged as technically resectable, following adjuvant oxaliplatin-based treatment for left-sided, RAS and BRAF wild-type colon cancer. The choice of aflibercept vs cetuximab/panitumumab relies on the need to counteract an aggressive disease, without losing the chance of radical surgery, nor losing treatment options in the third-line setting. Treatment decisions are evidence-based on efficacy data of neoadjuvant anti-angiogenic treatment, as well as on the detrimental effect derived from the addition of cetuximab to perioperative chemotherapy.

Key words. Anti-angiogenic treatment, BRAF wild-type, early relapse following adjuvant treatment, left colon, potentially resectable disease, RAS wild-type.

Introduzione

Il trattamento del carcinoma coloretale metastatico RAS e BRAF wild-type, e con localizzazione del tumore primitivo sinistra, si presta a una serie di valutazioni che devono tener conto della migliore risposta dei tumori sinistri non solo ai farmaci anti-EGFR, ma anche alla chemioterapia stessa e ai farmaci anti-angiogenici. Non è infrequente osservare nella pratica clinica la recidiva precoce entro i 6-12 mesi dal termine del trattamento adiuvante con oxaliplatino. Se da un lato il trattamento anti-EGFR ha un ruolo importante in prima linea anche in questo sottogruppo di pazienti, la terapia anti-angiogenica non può essere sfruttata efficacemente quando la malattia diviene chemiorefrattaria e pertanto dopo il fallimento di un regime a base di irinotecan. In particolare, quando la prima presentazione della malattia metastatica corrisponde a un quadro tecnicamente o potenzialmente resecabile, il dilemma dell'oncologo risiede nel voler

utilizzare il trattamento più efficace possibile upfront (vista la scarsa sensibilità alla chemioterapia precedente), senza pregiudicare i risultati della chirurgia potenzialmente curativa, conservando contemporaneamente ulteriori strategie di trattamento per le eventuali linee successive (vista la prognosi globalmente sfavorevole del quadro clinico).

Descrizione del caso

Si tratta di una paziente donna di 49 anni, priva di comorbilità significative. In anamnesi recente ha effettuato safenectomia sinistra per insufficienza venosa. In seguito a comparsa di ematochezia e alvo alterno effettuò accertamenti tra cui (marzo 2014):

- pancoloscopia, che evidenzia la presenza di neoformazione substenosante del sigma, biopsiata. L'esame istologico pone diagnosi di adenocarcinoma del colon, G3;

- TAC torace/addome preoperatoria: negativa per secondarismi a distanza;
- CEA preoperatorio=24 ng/mL.

La paziente viene pertanto sottoposta nel marzo 2014 a intervento chirurgico in elezione di resezione del sigma videolaparoscopica. L'esame istologico definitivo mostra la presenza di adenocarcinoma del colon G3, pT3N1a (1/12).

Il dosaggio del CEA post-operatorio è negativizzato, pari a 2 ng/mL.

Dall'aprile al novembre 2014 la paziente riceve chemioterapia adiuvante con Capox per 8 cicli, ben tollerati, condizionanti la comparsa di neuropatia G1.

Durante i regolari controlli clinico-strumentali di follow-up, nel maggio 2015 (a circa 6 mesi dal termine del trattamento adiuvante), una TAC torace/addome mostra la comparsa di multiple metastasi epatiche bilobarie (almeno 5), di diametro massimo di 10 mm. Una PET total body successiva conferma l'assenza di malattia extraepatica, mentre una RM addominale conferma il numero delle lesioni identificate in TAC. Il CEA è nella norma.

Viene effettuata pertanto una valutazione da parte del team multidisciplinare e la malattia risulta essere tecnicamente resecabile dopo chemioterapia primaria, viste le caratteristiche prognostiche sfavorevoli associate.

Viene inoltre avviata la caratterizzazione molecolare sul tumore primitivo precedentemente asportato, che documenta uno status RAS e BRAF wild-type, una stabilità dei microsatelliti (MSS) e la negatività immunostochimica di HER2 (0+).

In considerazione del quadro clinico e molecolare, viene intrapreso un trattamento preoperatorio con FOLFIRI associato ad aflibercept. Tale terapia viene proseguita fino a 8 cicli complessivi, che risultano ben tollerati senza comparsa di tossicità di rilievo. La rivalutazione intermedia e quella finale effettuata con TAC (e RM al termine della terapia) mostrano una risposta parziale di malattia, con "early tumor shrinkage" e profondità della miglior risposta RECIST pari a -76% (figura 1).

La paziente viene pertanto avviata a chirurgia a intento radicale, e il 12 dicembre 2015 viene sottoposta a multiple resezioni epatiche di S6, S4, S2, S3. L'esame istologico depone per metastasi di adenocarcinoma del colon, con margini di resezione indenni R0, e TRG2 (risposta maggiore secondo Rubbia-Brandt et al.)¹.

Nella fase post-operatoria, viene deciso di completare il trattamento perioperatorio con ulteriori 4 cicli di FOLFIRI e aflibercept, terminati a maggio 2016 e seguiti dall'avvio di regolari controlli di follow-up clinico-strumentale.

A distanza di meno di un anno, nel marzo 2017, una TAC torace/addome mostra una ripresa di malattia multisede, non resecabile, per presenza di multipli secondarismi epatici e millimetriche lesioni polmonari di nuova comparsa.

La strategia di trattamento prevede pertanto la ripresa della terapia di seconda linea con FOLFIRI e aflibercept, avviata nel marzo 2017. Il trattamento ha ottenuto una nuova risposta parziale di malattia, con necrosi delle lesioni epatiche, mantenuta fino al settembre 2018 (figura 2). Attualmente, una nuova TAC torace/addome ha mostrato una franca progressione di malattia sia a livello epatico sia a livello polmonare e la paziente ha avviato una terza linea di trattamento con panitumumab in monoterapia.

Conclusioni

Questo caso presenta alcune criticità emblematiche negli snodi decisionali relativi alla scelta del trattamento sistemico in una malattia potenzialmente resecabile, ma recidivata precocemente dopo trattamento adiuvante a base di oxaliplatino. All'esordio la malattia risulta essere tecnicamente resecabile, ma sono presenti alcuni fattori prognostici sfavorevoli come la molteplicità delle lesioni, l'inefficacia della precedente chemioterapia adiuvante e la positività linfonodale del tumore primitivo. Pertanto, se da un lato è indubbia l'indicazione a una terapia sistemica primaria, dall'altro la scelta del trattamento pone una serie di quesiti, tra i quali quelli elencati qui di seguito.

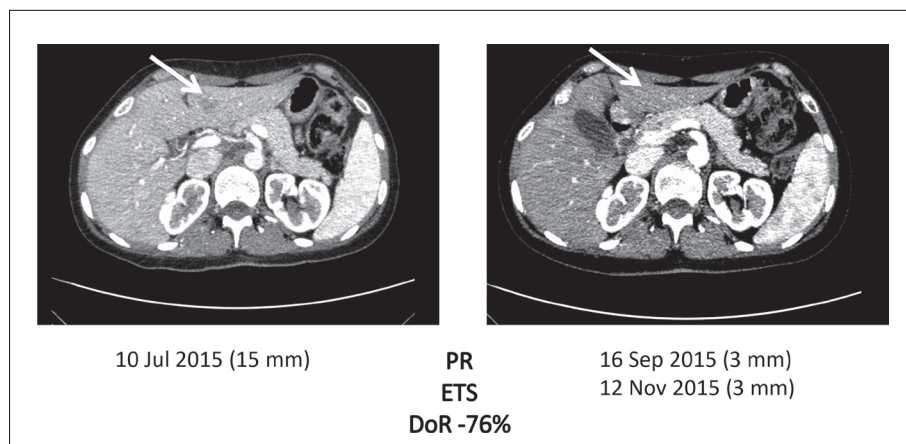


Figura 1. TAC scan al basale e post-trattamento con FOLFIRI e aflibercept a intento neoadiuvante per chirurgia epatica. La presenza di vanishing lesion obbligherà il chirurgo a effettuare la resezione nelle sedi topografiche basali.

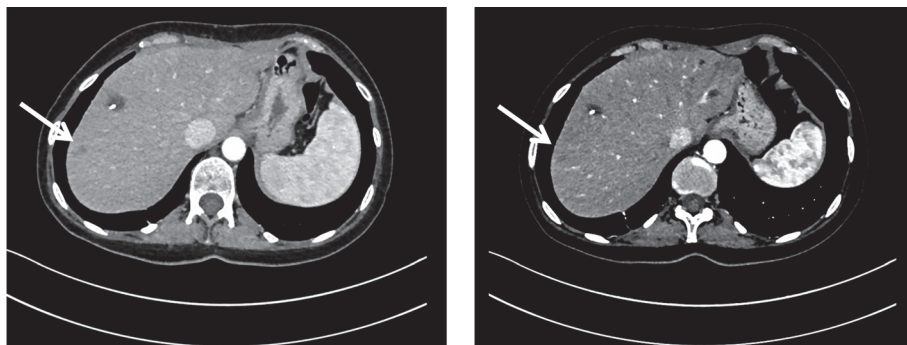


Figura 2. TAC scan al basale e post-trattamento con FOLFIRI e aflibercept di seconda linea a intento palliativo. L'evoluzione necrotica delle lesioni conferma la sensibilità precedentemente dimostrata ad aflibercept.

- *È necessaria una risposta profonda e rapida in questo paziente?*

Probabilmente no, in quanto la malattia è giudicata tecnicamente resecabile e anzi il rischio di scomparsa di alcune lesioni è significativo considerando le dimensioni basali intorno a 1 cm. Questo escluderebbe l'utilizzo della tripletta con FOLFOXIRI bevacizumab oppure della doppietta con anti-EGFR²⁻⁴.

- *In presenza di uno status molecolare RAS e BRAF wild-type e sede del tumore primitivo sinistra, è opportuno intraprendere un trattamento con FOLFIRI associato a panitumumab o cetuximab?*

La risposta è no, in quanto i dati dello studio new-EPOC hanno evidenziato un effetto detrimentalmente dall'aggiunta del cetuximab alla chemioterapia perioperatoria nella malattia resecabile, anche metacrona⁵. Invece il bevacizumab associato alla chemioterapia, a paragone sia della sola chemioterapia sia dell'associazione con anti-EGFR, è in grado di migliorare la risposta patologica, che è associata all'outcome a lungo termine dei pazienti⁶. Pertanto, la scelta di FOLFIRI aflibercept è giustificata dalla scelta di una terapia anti-angiogenica, e in particolar modo del farmaco anti-angiogenico più potente che possa contrastare la scarsa chemiosensibilità e aggressività dimostrata dalla malattia⁴.

- *Quale trattamento effettuare alla ripresa inoperabile dopo un trattamento perioperatorio di 6 mesi complessivi con FOLFIRI aflibercept?*

Va preso in considerazione sicuramente il fatto che la malattia del paziente è sensibile all'inibizione dell'angiogenesi (FOLFIRI aflibercept ha ottenuto early tumor shrinkage, risposta radiologica profonda e risposta patologica maggiore), che FOLFIRI aflibercept è stato interrotto per chirurgia radicale con una progressione post-resezione "off-treatment" e che l'efficacia dell'anti-EGFR in monoterapia o con irinotecan può essere mantenuta e anzi amplificata al momento della terza linea di trattamento. Pertanto viene seguito lo scopo di sfruttare l'inibizione profonda dell'angiogenesi e la sinergia con la chemioterapia, riprendendo la seconda linea di trattamento con FOLFIRI aflibercept e ottenendo un ottimo controllo di malattia che ha avuto durata di circa un anno e mezzo.

Dichiarazione: questo lavoro è stato realizzato con un contributo non vincolante di Sanofi Genzyme.

Conflitto di interessi: l'autore è stato advisor e ha ricevuto onorari da Amgen, Bayer, Sanofi, Merck-Serono, Roche.

Bibliografia

1. Rubbia-Brandt L, Giostra E, Brezault C, et al. Importance of histological tumor response assessment in predicting the outcome in patients with colorectal liver metastases treated with neo-adjuvant chemotherapy followed by liver surgery. *Ann Oncol* 2007; 18: 299-304.
2. Cremolini C, Loupakis F, Antoniotti C, et al. FOLFOXIRI plus bevacizumab versus FOLFIRI plus bevacizumab as first-line treatment of patients with metastatic colorectal cancer: updated overall survival and molecular subgroup analyses of the open-label, phase 3 TRIBE study. *Lancet Oncol* 2015; 16: 1306-15.
3. Van Cutsem E, Cervantes A, Adam R, et al. ESMO consensus guidelines for the management of patients with metastatic colorectal cancer. *Ann Oncol* 2016; 27: 1386-422.
4. Van Cutsem E, Tabernero J, Lakomy R, et al. Addition of aflibercept to fluorouracil, leucovorin, and irinotecan improves survival in a phase III randomized trial in patients with metastatic colorectal cancer previously treated with an oxaliplatin-based regimen. *J Clin Oncol* 2012; 30: 3499-506.
5. Primrose J, Falk S, Finch-Jones M, et al. Systemic chemotherapy with or without cetuximab in patients with resectable colorectal liver metastasis: the New EPOC randomized controlled trial. *Lancet Oncol* 2014; 15: 601-11.
6. Cremolini C, Milione M, Marmorino F, et al. Differential histopathologic parameters in colorectal cancer liver metastases resected after triplets plus bevacizumab or cetuximab: a pooled analysis of five prospective trials. *Br J Cancer* 2018; 118: 955-65.

Indirizzo per la corrispondenza:
Dott. Filippo Pietrantonio
Dipartimento di Oncologia ed Emato-oncologia
Università di Milano
Via Festa del Perdono 7
20122 Milano
E-mail: filippo.pietrantonio@unimi.it