

## Valutazione eco-Doppler dell'insufficienza venosa cronica di recente insorgenza in soggetti anziani: il cuore potrebbe avere un ruolo?

Egidio Imbalzano<sup>1</sup>, Antonino Saitta<sup>1</sup>, Annalisa Lamari<sup>2</sup>, Giovanni Trapani<sup>1</sup>, Giuseppina Lizio<sup>1</sup>, Michele Creazzo<sup>1</sup>, Giuseppe Mandraffino<sup>1</sup>, Michele Scarano<sup>2</sup>, Giuseppe Dattilo<sup>3</sup>

**Riassunto.** L'insorgenza in età avanzata dei segni clinici di insufficienza venosa cronica (IVC), senza precedente storia di patologia venosa degli arti inferiori, pone degli interrogativi sulla causa eziologica. Nel nostro studio abbiamo valutato le possibili cause indagando il sistema venoso degli arti inferiori e la funzione cardiaca destra in soggetti anziani con segni di IVC. Le alterazioni rilevate hanno riguardato la riduzione del TAPSE, un indice di massa corporea significativamente più alto e una ridotta capacità deambulatoria rispetto al gruppo di controllo. Le differenze potrebbero essere alla base dell'edema e delle alterazioni cutanee di recente insorgenza. Se si tratta di IVC di tipo funzionale o di scompenso cardiaco congestizio in fase preclinica sarà chiarito solo da adeguati follow-up.

**Parole chiave.** Insufficienza venosa, scompenso destro, TAPSE.

### Introduzione

L'insufficienza venosa cronica (IVC) è un disordine del sistema venoso caratterizzato dall'incremento della pressione venosa e dall'indebolimento del ritorno del sangue al cuore destro<sup>1</sup>. In passato l'IVC veniva considerata come una semplice incapacità delle vene periferiche a far ritornare in maniera appropriata il sangue al cuore, particolarmente in seguito a episodi post-flebitici. I recenti progressi nei metodi di valutazione e nei criteri per la definizione della malattia hanno consentito di identificare meglio l'IVC e di stimare il suo impatto socio-economico<sup>2</sup>. L'IVC rappresenta uno spettro di condizioni che va dalle semplici teleangectasie e vene reticolari a dilatazione venosa ed edema, sino a manifestazioni più gravi come la fibrosi cutanea e le ulcerazioni<sup>3</sup>.

La diagnosi, oltre che attraverso un'accurata anamnesi e visita angiologica, viene posta anche attraverso diversi test diagnostici, tra i quali l'imaging ultrasonografico rappresenta la metodica di prima scelta<sup>3-5</sup>.

L'esame ultrasonografico con metodiche eco-Doppler ed eco-color-Doppler permette di dimostrare la presenza di un reflusso, identificare la sua origine, seguirne il decorso in senso cranio-

*Echo-Doppler evaluation of recent onset chronic venous insufficiency in elderly patients: does the heart have a role?*

**Summary.** The onset in elderly subjects of clinical signs of chronic venous insufficiency (CVI), without a previous history of venous disease of the lower limbs, raises questions about the etiology. In our study we evaluated the possible causes investigating the venous system of the lower limbs and right heart function in elderly subjects with signs of CVI. The alterations found were on the reduction of TAPSE, a significantly higher body mass index and a reduced ability to walk compared to the control group. The differences described could explain edema and skin changes of recent onset. If it is CVI functional type or of congestive heart failure in the preclinical stage will be clarified only by adequate follow-up.

**Key words.** Heart failure right, TAPSE, venous insufficiency.

caudale e di definire la localizzazione e la morfologia del problema.

Al fine di meglio classificare e stadiare le manifestazioni della IVC è stato messo a punto un consensus document (CEAP) basato sulle manifestazioni cliniche (C), sui fattori eziologici (E), sulla distribuzione anatomica (A) e sulle condizioni fisiopatologiche (P)<sup>4,6</sup>.

La classificazione eziologica si basa su cause congenite, primarie e secondarie, di disfunzione venosa. Le cause di IVC primaria non sono conosciute, anche se è stata suggerita la presenza di intrinseche alterazioni del sistema venoso e della pompa muscolare. L'IVC secondaria è il risultato di condizioni acquisite quali obesità, malattie polmonari e cardiache, cause iatrogene, patologie endocrine, ecc.<sup>6,7</sup>.

Per porre diagnosi di IVC primaria è necessario escludere tutte le cause secondarie che possono determinare il disordine venoso<sup>7,8</sup>. Tuttavia, alcuni pazienti presentano i segni clinici dell'IVC senza una storia precedente di patologia venosa e senza cause chiaramente identificabili.

Scopo del nostro studio è stato quello di ricercare, indagando oltre il sistema venoso degli arti inferiori, una possibile causa secondaria in un gruppo di soggetti anziani, con insufficienza veno-

<sup>1</sup>Dipartimento di Medicina Interna, Università di Messina; <sup>2</sup>UO di UTIC e Cardiologia, Ospedale di Urbino, Asur Marche 1, Urbino; <sup>3</sup>Dipartimento di Medicina Clinica e Sperimentale, Università di Messina.  
Pervenuto il 1 giugno 2013.

sa cronica di recente insorgenza, senza cause chiaramente identificabili e in presenza dei criteri classificativi per la diagnosi di IVC primaria.

## Materiali e metodi

In un periodo temporale di circa 36 mesi sono stati visitati 642 pazienti con manifestazioni cliniche di IVC. Di questi sono stati esclusi tutti i pazienti (95%) con una precedente storia di flebopatia organica nota, con storia familiare positiva per disordini cronici del sistema venoso e quelli che presentavano segni clinici di IVC della durata di oltre 5 anni. Inoltre, venivano esclusi i pazienti con alterazioni della deambulazione per cause ortopediche, da arteriopatia periferica degli arti inferiori, con una storia precedente di cardiopatia nota o di patologia epatica, polmonare, renale, diabete o ipertensione non controllata. Dopo accurata selezione, il rimanente 5% – 32 pazienti (gruppo A) di età compresa tra 62-81 anni (media 69,3±6,2) con segni di IVC (edema e/o alterazioni cutanee della durata di meno di 5 anni) (figura 1) a iniziale eziologia primitiva o sconosciuta – ha costituito la nostra popolazione di studio.

La pressione arteriosa sistolica (PAS) e diastolica (PAD) è stata misurata dopo un riposo di 10 minuti in posizione supina e in una stanza climatizzata. I valori di colesterolo totale (CT), trigliceridi (TG), glucosio, insulinemia<sup>9</sup>, apolipoproteina B, alanina aminotransferasi (ALT), aminotransferase aspartato (AST) e gamma-glutamyl-traspeptidase (GGT), esame emocromocitometrico, azotemia, creatinina, sodio, potassio, indici di flogosi quali proteina C reattiva (PCR) e velocità di eritrosedimentazione (VES) sono stati misurati con metodi di routine dopo digiuno notturno. Inoltre, erano determinati i livelli plasmatici del peptide natriuretico (BNP): blood natriuretic peptide (ELISA), della troponina I o cTnI: cardiac troponin I (Beckman “AccuTnI”), e del D-dimero (Tinaquant, Boehringer Mannheim).

L'attitudine all'attività fisica è stata valutata mediante un indice pari a valori di: 1 minore di 100 mt percorsi; 2 compreso tra 100 e 200 mt percorsi; 3 minore di 500 mt percorsi; 4 maggiore di 500 mt percorsi.

Tutti i pazienti eseguivano poi un'accurata visita angiologica, un eco-color-Doppler venoso e arterioso degli arti inferiori, un ecocardiogramma color-Doppler, una prova spirometrica e Rx del torace, oltre un ECG a 12 derivazioni. L'esame ultrasonografico è stato ef-

fettuato da un operatore esperto utilizzando un sistema VIVID7 GE (GE Healthcare, Horten, Norvegia), dotato di un trasduttore lineare da 7-10 MHz per l'esame venoso e arterioso degli arti inferiori e di un trasduttore da 2.5 MHz per l'esame ecocardiografico. L'esame ecocardiografico è stato effettuato in conformità con le attuali linee-guida della Società Americana di Ecocardiografia<sup>10</sup>, studiando in particolare le sezioni destre del cuore attraverso il rilievo del TAPSE (escursione dell'anello tricuspidalico durante la sistole, ottenuto da una finestra quattro camere apicale e misurando l'escursione sistolica dell'anello tricuspidalico lungo il suo piano longitudinale in M-mode) (figura 2a) e del Tei-index o indice di performance miocardica (rapporto tra la somma dei tempi di contrazione e di rilascio isovolumetrico e il tempo di eiezione ventricolare destra) (figura 2b). Entrambe le metodiche (TAPSE e Tei Index) sono state ampiamente validate per l'affidabilità e la rilevanza clinica e prognostica<sup>11-18</sup>.

I risultati venivano comparati con 32 pazienti (gruppo B), omogenei per sesso ed età, giunti consecutivamente e giudicati sani per l'assenza di segni clinici e di storia di malattia venosa (tabelle 1 e 2).

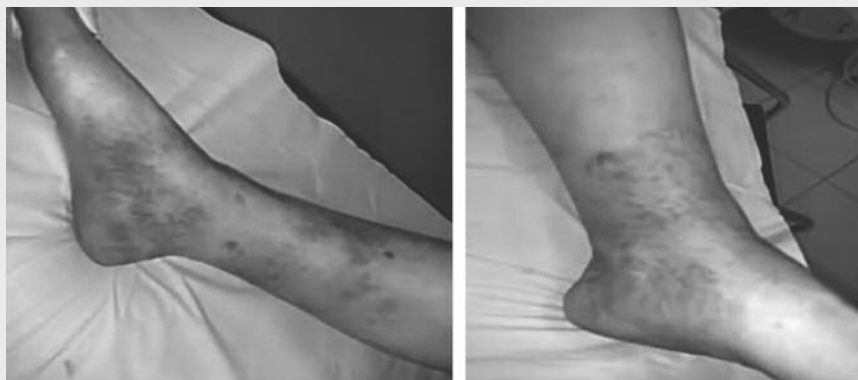

Figura 1. Foto arto inferiore di paziente con IVC in cui si possono osservare le caratteristiche manifestazioni cliniche della malattia: teleangectasie, vene reticolari, dilatazione venosa, edema e fibrosi cutanea.

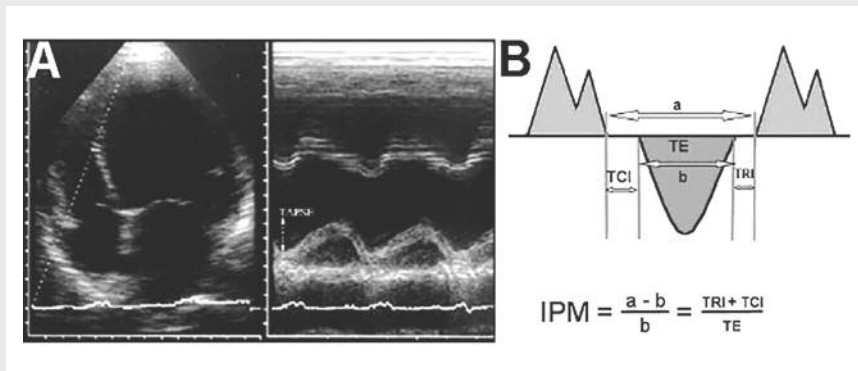


Figura 2. **Pannello A:** Valutazione escursione sistolica dell'anello tricuspidalico (TAPSE). **Pannello B:** Flusso sistolico polmonare e flusso diastolico tricuspidalico per calcolo dell'indice di performance miocardica (IPM) o Tei Index.

TCI: tempo di contrazione isovolumetrica. TRI: tempo di rilascio isovolumetrico. TE: tempo di eiezione ventricolare destra.

	Gruppo A	Gruppo B	P
N. soggetti	32	32	NS
Sesso (m/f)	14/18	13/19	NS
Età	69,3 ± 6,4	69,3 ± 6,0	NS
PAS (mmHg)	122 ± 7,1	124 ± 9	NS
PAD (mmHg)	78 ± 4,4	79 ± 5	NS
FC	66,2 ± 5,4	64,5 ± 7,2	NS
BMI	26,65 ± 3,2	22,3 ± 3,14	<0,001
C.M (cm)	31 ± 2,4	23,9 ± 2,1	<0,01
AAF	1,8 ± 0,67	3,38 ± 0,75	<0,001
BNP (pg/ml)	79,15 ± 12,46	77,03 ± 14,12	NS
Troponina I (ng/ml)	0,38 ± 0,18	0,40 ± 0,17	NS
Dimer Test (ng/ml)	159,7 ± 32,6	176,3 ± 11,4	NS

PAS= pressione arteriosa sistolica, PAD= pressione arteriosa diastolica, FC= frequenza cardiaca, BMI= Body Mass Index (indice di massa corporea), CM= circonferenza malleolare, AAF= attitudine all'attività fisica. Indice pari a valori di: 1 minore di 100 metri percorsi; 2 compreso tra 100 e 200 metri percorsi; 3 minore di 500 metri percorsi; 4 maggiore di 500 metri percorsi, BNP= peptide natriuretico di tipo B.

Per l'analisi statistica i dati sono stati espressi come media ± SD o mediana (dal 25° al 75° percentile). Le variabili esaminate erano distribuite normalmente, come accertato dal test di Kolmogorov-Smirnov (pacchetto statistico SPSS, versione 17); per valutare le relazioni tra i diversi parametri veniva utilizzato un approccio parametrico. Per stabilire se vi fossero differenze significative tra i 2 gruppi di soggetti veniva impiegato il T-Test; le correlazioni tra le variabili sono state effettuate con il test di Pearson. Sono stati considerati come statisticamente significativi valori di p<0,05.

### Risultati

Non vi erano differenze significative riguardo a età, sesso, PAS, PAD, FC, troponina I, BNP, Dimer Test, glicemia e curva insulinemica, parametri sostanzialmen-

	Gruppo A	Gruppo B	P
N. soggetti	32	32	NS
FEVS %	61 ± 5,3	61,5 ± 5,8	NS
WMSI	1,13 ± 0,16	1,17 ± 0,21	NS
TAPSE	10,57 ± 1,65	18,42 ± 1,57	<0,001
Tei Index	0,27 ± 0,7	0,27 ± 0,5	NS
PAPs (mmHg)	20,46 ± 4,72	21,07 ± 7,39	NS

FEVS= frazione di eiezione del ventricolo sinistro, WMSI= wall motion score index, TAPSE= escursione sistolica dell'anello tricuspidalico, Tei= indice di performance miocardica, PAPs= pressione arteriosa polmonare stimata

te nella norma, e comunque sovrapponibili tra i due gruppi (tabella 1). La radiografia standard del torace e l'esame spirometrico non mostravano alterazioni rilevanti nei 2 gruppi, e ci consentivano di escludere una problematica di tipo polmonare. La circonferenza malleolare risultava significativamente maggiore nel gruppo con IVC rispetto ai controlli. I pazienti del gruppo A presentavano un indice di massa corporea (BMI) significativamente più alto (figura 3a) e una ridotta attitudine all'attività fisica regolare (AAF) con differenze statisticamente significative (figura 3b). Nessuno dei soggetti in esame presentava all'eco-color-Doppler venoso evidenza di trombosi venosa superficiale o profonda, segni di pregresse alterazioni trombotiche, significative disfunzioni valvolari, né la presenza di importanti varici. In alcuni pazienti veniva evidenziato e quantificato un breve reflusso, non rilevante, a livello della safena interna. L'ECG non evidenziava segni di difetti di conduzione intraventricolari. L'ecocardiogramma color-Doppler non evidenziava segni di alterazioni della frazione di eiezione del ventricolo sinistro (FEVS %), alterazioni significative della cinetica segmentaria (WMSI= wall motion score index) e/o significative disfunzioni valvolari<sup>19</sup>. Il Tei index del ventricolo destro non mostrava alterazioni significative nei due gruppi. Il TAPSE mostrava una ridotta escursione dell'anello tricuspidalico (statisticamente significativo) (figura 3c) con un ridotto accorciamento delle fibre longitudinali nel gruppo A (tabella 2).

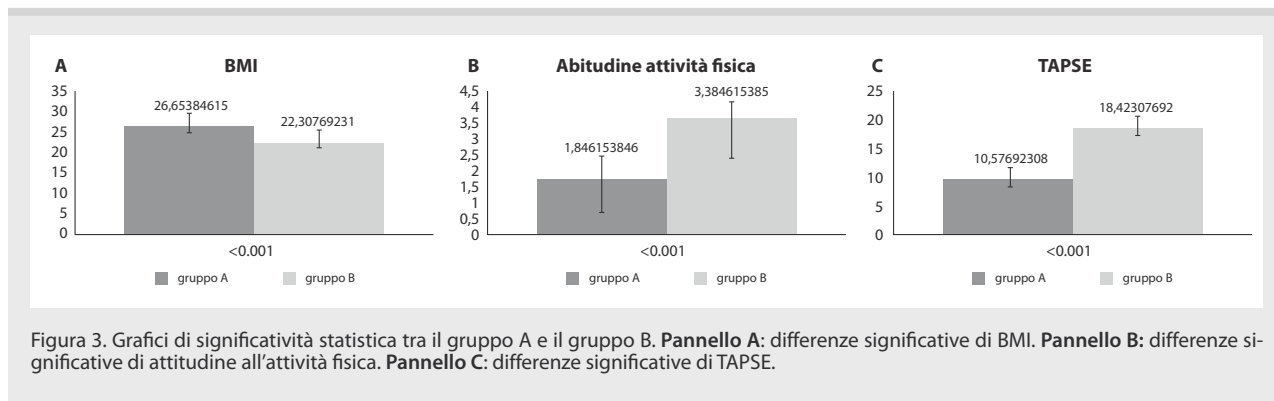


Figura 3. Grafici di significatività statistica tra il gruppo A e il gruppo B. Pannello A: differenze significative di BMI. Pannello B: differenze significative di attitudine all'attività fisica. Pannello C: differenze significative di TAPSE.

## Discussione

La patologia venosa generalmente si sviluppa quando compaiono quelle condizioni che inducono incremento della pressione del flusso venoso, con conseguente indebolimento del ritorno del sangue al cuore. L'insufficienza valvolare e l'ostruzione venosa rappresentano le cause più comuni nell'indurre un incremento della pressione venosa<sup>8</sup>. Oltre queste cause, esiste tutta una serie di condizioni patologiche (insufficienza cardiaca congestizia, patologie epatiche, patologie infettive, etc.) interessanti altri organi o apparati, che può dare esito ad uno stato di ipertensione venosa e quindi di insufficienza venosa. Abbiamo quindi escluso, attraverso la combinazione di esami di laboratorio, esami strumentali e di un'accurata visita medica, la possibilità che i soggetti in esame potessero presentare una forma conosciuta di IVC secondaria.

Nella nostra casistica, pur incontrando i criteri classificativi per la diagnosi di IVC primaria, non si rilevavano vene particolarmente dilatate o varicose, né un significativo tempo di reflusso, portando la nostra attenzione alla funzione del RV e focalizzando specificatamente alcuni parametri per una valutazione più accurata della performance del VD: il TAPSE e il Tei-index.

I nostri pazienti con segni di IVC mostravano un TAPSE significativamente ridotto rispetto al gruppo di controllo (figura 3c), tale da suggerire una compromissione della funzione del RV, nonostante un esame ecocardiografico standard normale. L'indice di Tei non ha dimostrato variazioni significative tra i due gruppi, questo trova una probabile spiegazione nella sua parziale indipendenza dal preload.

Una conseguenza importante dell'alterata funzione del RV è l'aumento della pressione intraventricolare durante la diastole, che si riflette anche nell'atrio destro, influenzando il ritorno venoso e portando a un indebolimento della cosiddetta "vis a fronte" o della capacità aspirativa del cuore. Queste alterazioni della dinamica del RV potrebbero inizialmente indurre edema periferico senza che si verificano cambiamenti strutturali del sistema venoso.

Anche il rilievo che tra i due gruppi vi è una ridotta e significativa attitudine all'attività fisica (figura 3b) non è di univoca interpretazione; alcuni fattori di rischio, infatti, sono stati associati allo svilupparsi dell'IVC, come l'età avanzata, il genere femminile, lo stare a lungo in piedi e la multiparietà<sup>20</sup>, però tra questi non vi è la scarsa attitudine all'attività fisica che forse potrebbe avere un ruolo significativo.

Da non sottovalutare l'aumento significativo, tra i soggetti con IVC, del BMI (figura 3a) che, sottoforma di obesità al di sopra del I grado (BMI  $\geq 30$ ) e con esposizione a lunghi periodi (circa 20 anni), è stato più volte associato allo sviluppo dell'IVC. Questi parametri aggiuntivi, globalmente considerati, potrebbero contribuire alla persistenza dell'edema e allo sviluppo delle alterazioni del trofi-

simo cutaneo di recente insorgenza, quali segni indiretti della "stasi" venosa. Ulteriori studi con follow-up a medio termine sarebbero necessari per chiarire se la disfunzione del RV può appalesarsi in una chiara patologia cardiaca o venosa, chiarendo in maniera diretta se si tratta di una IVC di tipo funzionale o di uno scompenso cardiaco congestizio in fase preclinica.

## Conclusioni

L'inizio in età avanzata dei segni clinici di insufficienza venosa cronica in soggetti senza storia evidente di flebopatia comporta una riflessione sul ruolo che il cuore potrebbe svolgere. Il rilievo dell'alterata performance del ventricolo destro data dalla riduzione dell'escursione dell'anello tricuspidalico (TAPSE), che andrà dimostrata con studi più ampi, supporta un coinvolgimento cardiaco.

I nostri risultati portano a suggerire che la funzione ventricolare destra dovrebbe essere esaminata in maniera più specifica in tutti i soggetti con IVC, e particolarmente in quelli ove una valutazione strumentale standard abbia escluso una patologia venosa o polmonare. Ciò porterebbe a identificare precoci segni di disfunzione cardiaca destra ed eventualmente ad approcci terapeutici che influenzerebbero in maniera positiva l'evoluzione dello scompenso cardiaco destro, oltre ad avvalorare la diagnosi di una IVC non primaria.

## Bibliografia

1. Burnand KG. The physiology and hemodynamics of chronic venous insufficiency of the lower limb. In: Gloviczki P, Yao JS, eds. Handbook of Venous Disorders. 2nd ed. New York, NY: Arnold; 2001.
2. Caggiati A, Bergan JJ, Gloviczki P, Jantet G, Wendell-Smith CP, Partsch H; International Interdisciplinary Consensus Committee on Venous Anatomical Terminology. Nomenclature of the veins of the lower limbs: an international interdisciplinary consensus statement. *J Vasc Surg* 2002; 36: 416-22.
3. Agus GB, Allegra C, Arpaia G, et al. Linee guida sulla diagnosi e terapia dell'insufficienza venosa cronica. *Acta Phlebologica* 2003; 4: 6-9.
4. Carpentier PH, Cornu-Thenard A, Uhl JF, Partsch H, Antignani PL; Société Française de Médecine Vasculaire; European Working Group on the Clinical Characterization of Venous Disorders. Appraisal of the information content of the C classes of CEAP clinical classification of chronic venous disorders: a multicenter evaluation of 872 patients. *J Vasc Surg* 2003; 37: 827-33.
5. Robertson L, Evans C, Fowkes FG. Epidemiology of chronic venous disease. *Phlebology* 2008; 23: 103-11.
6. Eklöf B, Rutherford RB, Bergan JJ, et al.; American Venous Forum International Ad Hoc Committee for Revision of the CEAP Classification. Revision of the CEAP classification for chronic venous disorders: consensus statement. *J Vasc Surg* 2004; 40: 1248-52.



7. Nicolaidis AN. Investigation of chronic venous insufficiency: a consensus statement (France, March 5-9, 1997). Cardiovascular Disease Educational and Research Trust; European Society of Vascular Surgery; The International Angiology Scientific Activity Congress Organization; International Union of Angiology; Union Internationale de Phlebologie at the Abbaye des Vaux de Cernay. *Circulation* 2000; 102: E126-63.
8. Pappas PJ, Durán WN, Hobson RW. Pathology and cellular physiology of chronic venous insufficiency. In: Głowiczki P, Yao JS (eds). *Handbook of Venous Disorders*. 2nd ed. New York, NY: Arnold 2001.
9. Dattilo G, Lamari A, Crosca S, et al. Correlation between insulin resistance and endothelial dysfunction assessed by flow-mediated dilation. *Recenti Prog Med* 2012; 103: 328-32.
10. Lang RM, Bierig M, Devereux RB, Flachskampf FA, et al. Chamber Quantification Writing Group; American Society of Echocardiography's Guidelines and Standards Committee; European Association of Echocardiography. Recommendations for chamber quantification: a report from the American Society of Echocardiography's Guidelines and Standards Committee and the Chamber Quantification Writing Group, developed in conjunction with the European Association of Echocardiography, a branch of the European Society of Cardiology. *J Am Soc Echocardiogr* 2005; 12: 1440-63.
11. Ueti OM, Camargo EE, Ueti Ade A, de Lima-Filho EC, Nogueira EA. Assessment of right ventricular function with Doppler echocardiographic indices derived from tricuspid annular motion: comparison with radionuclide angiography. *Heart* 2002; 88: 244-8.
12. Rydman R, Söderberg M, Larsen F, Caidahl K, Alam M. Echocardiographic evaluation of right ventricular function in patients with acute pulmonary embolism: a study using tricuspid annular motion. *Echocardiography* 2010; 27: 286-93.
13. Tei C, Dujardin KS, Hodge DO, et al. Doppler echocardiographic index for assessment of global right ventricular function. *J Am Soc Echocardiogr* 1996; 9: 838-47.
14. Karatzis EN, Giannakopoulou AT, Papadakis JE, Karazachos AV, Nearchou NS. Myocardial performance index (Tei index): evaluating its application to myocardial infarction. *Hellenic J Cardiol* 2009; 50: 60-5.
15. Yeo T, Dujardin KS, Tei C, et al. Value of a Doppler-derived index combining systolic and diastolic time intervals in predicting outcome in primary pulmonary Hypertension. *Am J Cardiol* 1998; 81: 1157-61.
16. Menzel T, Thorsten K, Mohr-Kahaly S, et al. Assessment of cardiac performance using Tei indices in patients undergoing pulmonary thromboendarterectomy. *Ann Thorac Surg* 2002; 73: 762-76.
17. Belluzzi F, Ciocca A, Cattaneo M, Conti C, Magrini F. Echocardiographic indices related with acute coronary anatomy in acute phase of myocardial infarction: our experience. *Recenti Prog Med* 2011; 102: 432-7.
18. Benjamin WE, O'Leary PW, Tei C, Steward JB. Usefulness of the myocardial performance index for assessing right ventricular function in congenital heart disease. *Am J Cardiol* 2000; 86: 654-8.
19. Dattilo G, Lamari A, Tulino V, et al. Congenital valvular heart disease with high familial penetrance. *Recenti Prog Med* 2012; 103: 581-3.
20. Kostas TI, Ioannou CV, Drygiannakis I, et al. Chronic venous disease progression and modification of predisposing factors. *J Vasc Surg* 2010; 51: 900-7.

---

Indirizzo per la corrispondenza:  
 Dott. Giuseppe Dattilo  
 Università di Messina  
 Policlinico Universitario G. Martino  
 Unità Operativa di Cardiologia  
 Dipartimento di Medicina Clinica e Sperimentale  
 Via Consolare Valeria 1  
 98100 Messina  
 E-mail: giu.dattilo@libero.it