- Copyright - Il Pensiero Scientifico Editore downloaded by IP 216.73.216.91 Sun, 13 Jul 2025, 09:17:45

Recenti Prog Med 2015; 106: e239-e243

Inibizione sequenziale dell'angiogenesi nel carcinoma del colon-retto metastatico: attività ed efficacia di aflibercept in un caso clinico

Concetta Martines[1], Stefano Cordio[1], Roberto Bordonaro[1]

Riassunto. Descriviamo il caso di un giovane uomo a cui è stato diagnosticato, nell'aprile del 2011, un carcinoma del colon ascendente con metastasi epatiche sincrone non operabili. Intrapreso un trattamento bio-chemioterapico di prima linea con un regime a base di oxaliplatino in associazione a bevacizumab, si è ottenuta una remissione della malattia con conversione a operabilità dei secondarismi epatici. Undici mesi dopo l'intervento, il paziente è andato incontro a recidiva epatica sotto forma di plurime, nuove lesioni epatiche secondarie; per tale motivo è stato avviato a terapia di seconda linea con regime FOLFIRI in associazione ad aflibercept. Dopo sei mesi di trattamento il paziente è stato sottoposto a nuovo intervento chirurgico di secondariectomia epatica. Successivamente all'intervento chirurgico, è stato ripreso il medesimo trattamento che il paziente aveva ricevuto per un totale di dodici mesi. A 46 mesi dalla diagnosi il paziente è in ottime condizioni generali, in atto in trattamento chemioterapico di quarta linea.

Parole chiave. Aflibercept, angiogenesi, carcinoma del colon-retto metastatico, chirurgia.

Sequential inhibition of angiogenesis in metastatic colorectal cancer: activity and efficacy of aflibercept.

Summary. We report a case of a young adult affected by an adenocarcinoma of the ascending colon with synchronous, unresectable liver metastases, diagnosed on April, 2011. The patient received a first-line of bio-chemotherapy with standard folfox regimen in association with bevacizumab. Deriving from which a good partial remission of the disease with its conversion to operability; so he underwent a right hemicolectomy with liver metastasectomy. Eleven months after radical surgery, the patient experimented an intrahepatic progression of the tumour, so he started a second-line therapy with FOLFIRI regimen plus aflibercept. Six months later than the beginning of the treatment he underwent a second liver metastasectomy. He subsequently received further twelve months of the same regimen. The patient is still alive forty-six months later than the diagnosis of the disease, expressing a good performance status and he's on fourth-line chemotherapy due to a relapse of its tumour.

Key words. Aflibercept, angiogenesis, metastatic colorectal cancer, surgery.

Introduzione

Il carcinoma del colon è la terza neoplasia per incidenza e per mortalità sia nelle donne che negli uomini in tutto il mondo[1]. Alla diagnosi, il 25% dei casi di tumore al colon si presenta in fase avanzata. Di questi, solo una piccola percentuale di pazienti, tra il 5 e il 10%, si presenta con metastasi epatiche resecabili quali uniche localizzazioni di malattia. L'oncologo ha al momento la possibilità di scegliere diverse strategie terapeutiche che nella maggior parte dei casi hanno finalità palliative, ma che sono volte a migliorare la sopravvivenza globale, con particolare riguardo alla qualità di vita dei pazienti.

Viene qui presentato il caso clinico di un giovane uomo a cui è stato diagnosticato un carcinoma del colon ascendente con metastasi epatiche sincrone non operabili.

Caso clinico

Uomo di 42 anni, in ottime condizioni cliniche (ECOG Performance Status WHO: O; Karnofsky Performance Status Scale: 90%) e anamnesi negativa per patologie di rilievo.

Nell'aprile 2011, in seguito a insorgenza di dolori addominali discontinui, sensazione di affaticamento e perdita di peso, eseguiva diversi accertamenti tra cui una colonscopia con riscontro endoscopico di neoformazione al colon ascendente, in assenza di ostruzione del lume. L'esame istologico eseguito su biopsie deponeva per un adenocarcinoma moderatamente differenziato.

L'esame obiettivo era negativo, se non per lieve dolenzia alla palpazione profonda ai quadranti addominali di destra. Gli esami ematochimici evidenziavano: anemia (Hb 9.0 g/dl), iposideremia, LDH 488 UI/ml e alterazione dei marcatori tumorali: CEA 160 ng/ml, CA 19.9 298 U/ml.

L'esame TC di stadiazione rilevava la presenza di secondarismi epatici sincroni al II e III segmento, di diametro massimo di 8 cm, e al I e IV segmento epatico di diametro massimo di 11 cm (figura 1a e 1b) oltre a linfomegalie mesenteriche. Venne quindi richiesta una valutazione dello status mutazionale di K-ras che risultò essere wild-type.

[1]Struttura Complessa di Oncologia Medica, ARNAS Garibaldi-Nesima, Catania.
Pervenuto il 20 febbraio 2015.

- Copyright - Il Pensiero Scientifico Editore downloaded by IP 216.73.216.91 Sun, 13 Jul 2025, 09:17:45

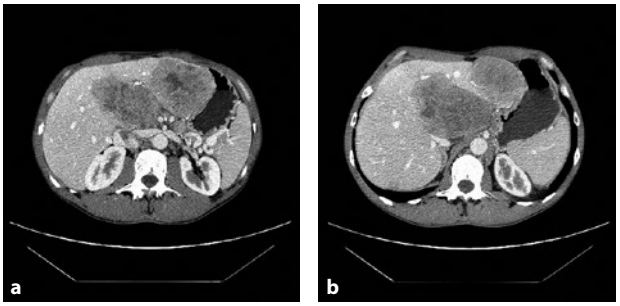

Figura 1 a-b. Immagini TC di aprile 2011 che mostrano secondarismi epatici al II e III segmento di Dmax di 8 cm e al I e IV segmento epatico di Dmax di 11 cm.

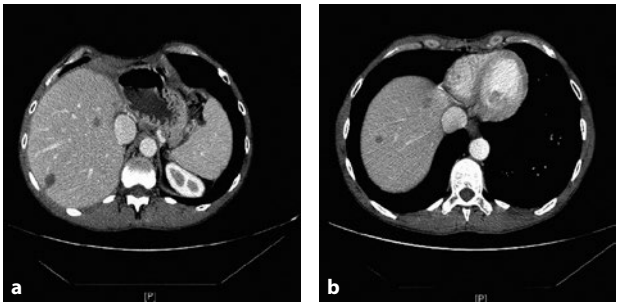

Figura 2 a-b. Immagini TC di luglio 2012 che mostrano gli esiti del pregresso approccio chirurgico e inoltre la comparsa di nuove lesioni epatiche tra cui una lesione di Dmax di 1,6 mm al VII segmento epatico.

Nello stesso mese veniva intrapreso trattamento bio-chemioterapico di prima linea con il regime folfox6 in associazione a bevacizumab 5 mg/kg ogni due settimane.

La rivalutazione strumentale effettuata nell'agosto 2011, dopo complessivi nove cicli di trattamento, documentava una risposta parziale al trattamento sia delle metastasi epatiche sia del tumore primitivo. Esposto il caso in corso di meeting multidisciplinare del dipartimento oncologico del nostro presidio ospedaliero, veniva posta indicazione a intervento chirurgico radicale.

Nel settembre 2011 veniva effettuato intervento di epatectomia sinistra allargata al caudato e al IV segmento epatico ed emicolectomia destra con linfoadenectomia mesenterica e all'ilo epatico. L'esame istologico su pezzo operatorio deponeva per adenocarcinoma intestinale ypT3pN2 (9 linfonodi metastatici su 39 linfonodi asportati), moderatamente differenziato G2, M1 (epatica). Il paziente venne riavviato successivamente al medesimo trattamento bio-chemioterapico, fino al raggiungimento di dodici cicli complessivi, proseguendo quindi con bevacizumab di mantenimento. Nel luglio 2012, in corso di trattamento con bevacizumab, la TC di controllo evidenziava la comparsa di nuove lesioni epatiche (figura 2a e 2b). Veniva dunque valutata chemioterapia di II linea.

La nostra divisione di Oncologia Medica era stata selezionata a partecipare allo studio clinico di fase IIIb "A Multicenter, Single arm, Open Label Clinical Trial to Evaluate the Safety and Health-Related Quality of Life of Aflibercept in Patients with mCRC Previously Treated with Oxaliplatin Containing Regimen (ASQoP/AFEQT program)", con la possibilità di utilizzare il farmaco antiangiogenetico aflibercept al fine di saggiarne il profilo di tollerabilità e l'impatto sulla "health-related quality of life" in un setting clinico di "vita reale".

Nell'agosto del 2012 il paziente veniva arruolato nel programma ed effettuava il primo ciclo di trattamento con il regime FOLFIRI-aflibercept (aflibercept 4 mg/kg; irinotecano 180 mg/mq; acido folinico 200 mg/mq; fluorouracile 400 mg/mq bolus; fluorouracile 2400 mg/mq infusione continua in elastomero per 48 ore).

La tolleranza al trattamento è stata discreta con fatigue G2, nausea G2, epistassi G1, neutropenia G2 e disfonia G2 (secondo i Common Terminology Criteria for Adverse Events), con riduzione della dose del FOLFIRI del 25% dal ciclo n° 1, mantenendo la dose del farmaco biologico al 100%. La rivalutazione radiologica dopo quattro cicli evidenziava una remissione parziale delle lesioni epatiche. Dopo nove cicli di trattamento, la TC di rivalutazione dimostrava un'ulteriore remissione parziale delle lesioni epatiche, in assenza di elementi di nuova comparsa (figura 3). Nel gennaio 2013 si richiedeva una valutazione chirurgica che poneva indicazione a laparotomia per bonifica delle lesioni epatiche.

A sedici mesi dal primo intervento, il paziente veniva quindi sottoposto a nuovo intervento chirurgico di resezione del VII segmento epatico e termo-ablazione con radiofrequenza della lesione centro-epatica.

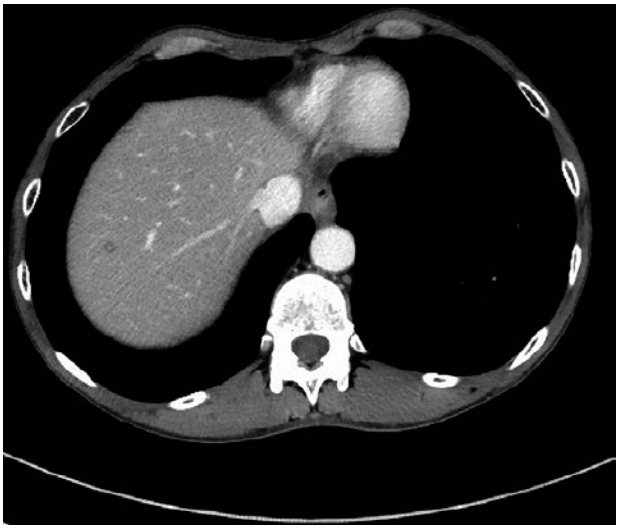

Figura 3. Immagine TC di dicembre 2012 che mostra la risposta parziale dopo trattamento biochemioterapico del secondarismo al VII segmento epatico.

- Copyright - Il Pensiero Scientifico Editore downloaded by IP 216.73.216.91 Sun, 13 Jul 2025, 09:17:45

Venne richiesta valutazione dello status mutazionale RAS (K-ras, b-raf ed N-ras) del tessuto tumorale ottenuto, risultato anche in questo caso essere wild-type.

Successivamente al secondo intervento chirurgico, in considerazione dell'ottima risposta al trattamento e alla mancanza di importanti effetti collaterali, si proseguiva il trattamento bio-chemioterapico con il medesimo regime, che veniva proseguito per undici mesi totali e con un numero complessivo di 14 cicli di terapia.

Nel luglio 2013, una TAC di rivalutazione evidenziava la comparsa di nuove localizzazioni epatiche e lesioni polmonari. Per tale motivo il paziente veniva avviato a ulteriori due linee di trattamento; egli è al momento vivente, in trattamento di quarta linea con panitumumab 6 mg/kg a cadenza quattordicinale.

Discussione

Il carcinoma del colon retto rappresenta la neoplasia a maggiore insorgenza nel nostro Paese, con quasi 52.000 nuove diagnosi nel 2014, e occupa il secondo posto per incidenza nelle donne e il terzo posto negli uomini. Nonostante l'elevata incidenza, negli ultimi anni si è assistito a un aumento della sopravvivenza a cinque anni pur rimanendo comunque al secondo posto per mortalità sia negli uomini che nelle donne[2]. Alla diagnosi, il 25% dei casi si presenta in stadio avanzato.

Il carcinoma del colon-retto è una delle neoplasie che ha ricevuto maggiori attenzioni e che ha assistito ai maggiori progressi in termini di conoscenze e trattamento nella fase metastatica.

La storia del trattamento medico del carcinoma del colon-retto metastatico (mCRC) è sicuramente legata all'antimetabolita 5-fluorouracile che, modulato con acido folinico, è stato la prima terapia che ha dimostrato un vantaggio in termini di sopravvivenza di circa 8-11 mesi.

Al 5-fluorouracile si sono affiancati altri farmaci quali l'oxaliplatino e l'irinotecano consentendo lo sviluppo dei principali schemi polichemioterapici utilizzati, che hanno portato a un aumento della sopravvivenza mediana, portandola fino a circa 20 mesi.

L'avvento nella pratica clinica di anticorpi monoclonali ha incrementato ulteriormente il beneficio in sopravvivenza ottenuto con la sola chemioterapia, superando di fatto i 30 mesi di sopravvivenza mediana, senza significativo aumento delle tossicità.

I capostipiti di questa classe di farmaci sono gli anticorpi monoclonali anti-angiogenici (bevacizumab e aflibercept) e gli anticorpi monoclonali anti-EGFR (cetuximab e panitumumab).

Il bevacizumab è un anticorpo monoclonale umanizzato che riconosce e lega il VEGF-A (vascular endothelial growth factor A), un membro della famiglia dei fattori di crescita attivanti i recettori di membrana ad attività tirosin-chinasica VEGFR. È stato il primo anticorpo monoclonale a essere approvato nel trattamento del mCRC[3], indirizzando l'attenzione globale al meccanismo dell'angiogenesi tumorale, ormai sempre più studiato.

Bevacizumab ha dimostrato di essere in grado di migliorare le performance della chemioterapia, espresse in termini di impatto sui principali parametri di outcome, sia in prima che in seconda linea di trattamento a prescindere dal backbone chemioterapico[4].

Aflibercept (VEGF-Trap) è una proteina di fusione costituita da segmenti dei domini extracellulari di VEGFR-1-2 fusi con la regione costante della IgG1 umana. È una molecola ad azione antiangiogenica con elevata affinità per tutte le isoforme di VEGF-A, VEGF-B e PIGF[5].

Lo studio VELOUR[6], trial registrativo di aflibercept, è uno studio di fase III in doppio cieco randomizzato. Esso ha confrontato gli effetti di FOLFIRI in combinazione con aflibercept o placebo nel trattamento dei pazienti affetti da mCRC che erano stati precedentemente sottoposti a un regime terapeutico contenente oxaliplatino. Lo studio ha randomizzato 1.226 pazienti, il 28% dei quali precedentemente sottoposto anche a un trattamento con bevacizumab. L'obiettivo primario era la sopravvivenza globale. Gli obiettivi secondari includevano la sopravvivenza libera da progressione di malattia, la percentuale di risposte obiettive e la safety. Lo studio VELOUR ha dimostrato che l'aggiunta di aflibercept a FOLFIRI migliora significativamente la sopravvivenza mediana da 12 mesi a 13,5 mesi (HR=0,817, 95% CI da 0,714 a 0,935), mostrando una riduzione del rischio relativo di morte del 18%. Inoltre, si è osservato un miglioramento significativo della sopravvivenza libera da progressione di malattia da 4,67 mesi a 6,90 mesi (HR=0,758, 95% CI da 0,661 a 0,869), vale a dire una riduzione del rischio relativo di progressione pari al 24%. La percentuale di risposte obiettive nel braccio contenente aflibercept più FOLFIRI è stata del 19,8% rispetto all'11,1% con solo FOLFIRI.

In particolare, al di là del miglioramento della sopravvivenza mediana, va segnalata la continua separazione delle curve di sopravvivenza globale (figura 4).

Aflibercept si impone come una nuova opzione di trattamento di seconda linea del mCRC, in pazienti pretrattati con oxaliplatino.

I risultati dello studio VELOUR hanno portato all'avvio del programma globale di accesso precoce al farmaco, con disegno a braccio singolo: "Aflibercept Safety and Quality-of-life", volto ad acquisire dati sulla QoL e safety in una popolazione simile a quella del VELOUR, ma in una prospettiva di "real clinical practice"[7].

Sono stati arruolati all'interno del protocollo 900 pazienti provenienti da 180 centri, 200 dei quali arruolati in Italia.

Tra questi, circa il 65% è stato precedentemente sottoposto a un trattamento con bevacizumab. L'incidenza di eventi avversi di grado 3/4 è stata del 83,5% nello studio VELOUR e del 70,5% nell'ASQoP; in particolare, eventi avversi di grado

- Copyright - Il Pensiero Scientifico Editore downloaded by IP 216.73.216.91 Sun, 13 Jul 2025, 09:17:45

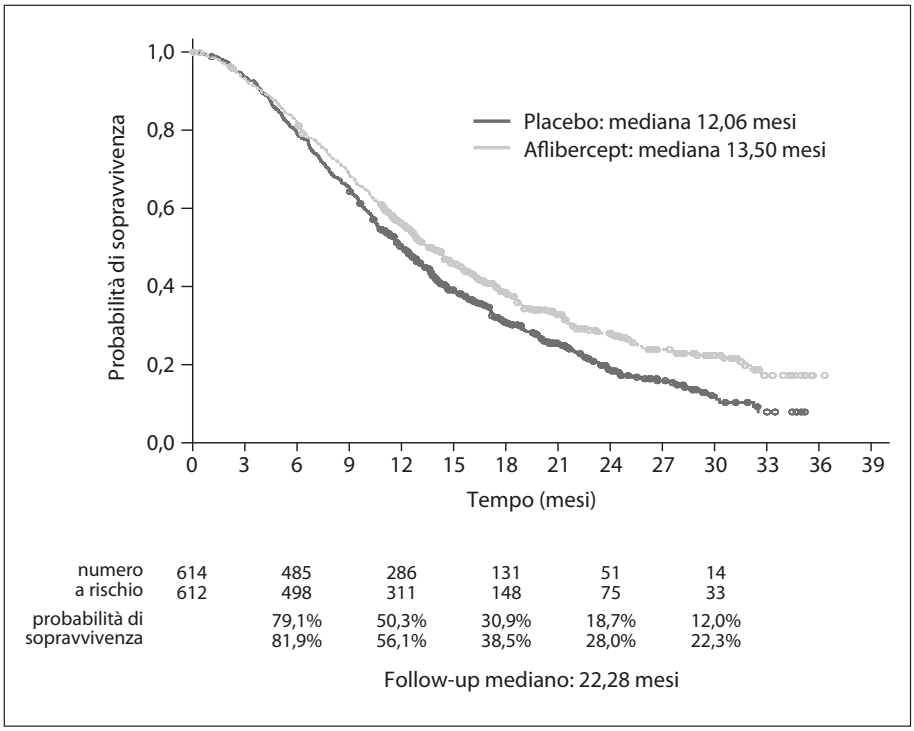

Figura 4. Studio VELOUR: oltre al miglioramento della sopravvivenza globale, da segnalare la continua separazione delle curve di sopravvivenza, legata all'effetto dell'aflibercept in alcuni sottogruppi di pazienti. Modificata da Van Cutsem[6].

4 si sono presentati nel 21,4% nel VELOUR e nel 8,5% nell'ASQoP.

Dunque, l'aggiunta di aflibercept alla chemioterapia comporta una tossicità accettabile e un miglioramento della sopravvivenza globale. Inoltre, il confronto tra il trial clinico e i dati della pratica clinica dimostrano che esistono differenze nell'incidenza di eventi avversi, che nel caso di aflibercept risultano meno frequenti e facilmente gestibili nella pratica clinica.

La nostra divisione di Oncologia Medica ha contribuito inserendo all'interno dell'ASQoP 21 pazienti (M/F 9/12), 17 dei quali pretrattati con bevacizumab.

La media delle somministrazioni totali è stata di sette cicli (range 1/33 cicli). Il 71% dei pazienti ha derivato dal trattamento una sopravvivenza superiore ai 12 mesi dall'inizio del trattamento di II linea. Tra questi, 5 pazienti sono al momento viventi.

Il ruolo del trattamento chirurgico delle metastasi epatiche sincrone o metacrone resta ancora oggi un argomento aperto. I dati disponibili derivano da analisi retrospettive di trial di fase III, ma si stima che dal 25 al 50% dei pazienti con metastasi epatiche asportate chirurgicamente sia in grado di sopravvivere cinque o più anni dall'intervento, anche se due terzi dei pazienti resecati andranno incontro a una recidiva, spesso nello stesso organo.

Conclusioni

Le strategie terapeutiche attualmente disponibili in un paziente affetto da mCRC sono molteplici, con non poche questioni ancora dibattute. L'introduzione di nuovi farmaci biologici ha permesso di migliorare, oltre alla sopravvivenza dei pazienti, anche le percentuali di resecabilità della malattia metastatica epatica, rispetto alla sola chemioterapia. È evidenza consolidata che le migliori sopravvivenze correlino con l'esposizione dei pazienti a tutti i farmaci potenzialmente efficaci disponibili; nel contempo, la strategia terapeutica basata sul prolungamento del blocco dell'angiogenesi dopo una prima linea contenente agenti dotati di questo meccanismo d'azione si è dimostrata in grado di migliorare l'aspettativa di vita mediana anche in seconda linea.

Il trattamento della malattia metastatica richiede, dunque, la programmazione di un percorso terapeutico che permetta al paziente di essere esposto a più linee terapeutiche e, quando possibile, offrire anche trattamenti chirurgici, termoablativi o terapie loco-regionali.

Bibliografia

1. Ferlay J, Shin HR, Bray F, et al. Estimates of worldwide burden of cancer in 2008: GLOBOCAN 2008. Int J Cancer 2010; 127: 2893-917.
2. I numeri del cancro in Italia, 2014. AIRTUM.
3. Hurwitz H, Fehrenbacher L, Novotny W, et al. Bevacizumab plus irinotecan, fluorouracil, and leucovorin for metastatic colorectal cancer. N Engl J Med 2004; 350: 2335-42.
4. Giantonio BJ, Catalano PJ, Meropol NJ, et al. Bevacizumab in combination with oxaliplatin, fluorouracil and leucovorin (FOLFOX4) for previously treated metastatic colorectal cancer: result from the Eastern

- Copyright - Il Pensiero Scientifico Editore downloaded by IP 216.73.216.91 Sun, 13 Jul 2025, 09:17:45

Cooperative Oncology Group Study E3200. J Clin Oncol 2007; 25: 1539-44.
5. Holash J, Davis S, et al. VEGF-Trap: a VEGF blocker with potent antitumor effect. Proc Natl Acad Sci U S A 2002; 99: 11393-8.
6. Van Cutsem E, Tabernero J, Lakomy R, et al. Addition of aflibercept to fluorouracil, leucovorin, and irinotecan improves survival in a phase III randomized trial in patients with metastatic colorectal cancer previously treated with an oxaliplatin-based regimen. J Clin Oncol 2012; 30: 3499-506.
7. Ferry DR, Sobrero AF, Bordonaro R, et al. Ziv-aflibercept (Z) in combination with FOLFIRI for second-line treatment of patients (pts) with metastatic colorectal cancer (mCRC): interim safety data from the global aflibercept safety and quality-of-life program in pts pretreated with bevacizumab (B). J Clin Oncol 2014; 32 (suppl 3; abstr 556).

Indirizzo per la corrispondenza:
Dott. Concetta Martines
Struttura Complessa di Oncologia Medica
ARNAS Garibaldi-Nesima
Via Palermo 636
95122 Catania
E-mail: conci_marti@hotmail.it