

La ^{18}F -FDG PET/CT nello studio delle lesioni orbitarie e oculari neoplastiche e non: comparazione con l'imaging tradizionale

Corinna Altini¹, Artor Niccoli Asabella¹, Cristina Ferrari¹, Domenico Rubini¹, Nunzio Merenda¹, Giuseppe Rubini¹

Riassunto. Le neoplasie orbitali e oculari sono rare e distinguibili in benigne o maligne, primarie o secondarie. Le anomalie nell'orbita rappresentano una sfida per l'imaging, sia per le metodiche morfologiche (MM) come la tomografia computerizzata (TC) e la risonanza magnetica (RM), sia per quelle funzionali quali la [18F]-2-deossi-D-glucosio tomografia a emissione di positroni/tomografia computerizzata (^{18}F -FDG PET/TC). Lo scopo del nostro studio è stato quello di valutare il ruolo della ^{18}F -FDG PET/TC nello studio delle anomalie orbitali, confrontandolo con la TC e RM. **Materiali e metodi.** È stata effettuata un'analisi retrospettiva di 67 pazienti (pz) (età media 59,91; 34 maschi e 33 femmine) che hanno eseguito la ^{18}F -FDG PET/TC per anomalie orbitali e oculari. Il confronto tra ^{18}F -FDG PET/TC e le MM è stato eseguito mediante il K di Cohen anche per i sottotipi istologici più rappresentativi. **Risultati.** La ^{18}F -FDG PET/TC è risultata positiva in 19/67 pz; 47/67 pz hanno eseguito una MM (27/47 TC e 20/27 RM) entro 20 giorni prima della ^{18}F -FDG PET/TC e la concordanza è risultata scarsa (K=0,154). Considerando i 27/47 pz che hanno eseguito la TC, la concordanza è risultata scarsa (K=0,100). Considerando i 20/47 pz che hanno eseguito la RM, la concordanza è risultata modesta (K=0,266). Considerando i 19/47 pz con LNH primitivo dell'occhio, la concordanza è risultata scarsa (K=0,269). Considerando i 6/47 pz con melanoma oculare primitivo, la concordanza è risultata scarsa (K=0,182). In 9/47 pz con metastasi oculari la concordanza è risultata nulla (K=-0,189). **Conclusioni.** La TC e la RM permettono la valutazione della regione orbitale nonostante i limiti relativi alle difficoltà anatomiche di tale regione. La ^{18}F -FDG PET/TC è una tecnica sensibile per diversi tumori maligni. La scarsa concordanza tra la ^{18}F -FDG PET/TC e le metodiche morfologiche suggerisce il loro ruolo complementare, e quindi che sarebbe consigliabile associare sempre la ^{18}F -FDG PET/TC anche per le informazioni whole-body che fornisce.

Parole chiave. ^{18}F -FDG PET/TC, imaging morfologico, lesioni oculari, lesioni orbitarie.

Introduzione

I tumori delle regioni orbitarie si distinguono in tumori del globo oculare e dello spazio orbitario. L'orbita è uno spazio a forma di cono costituito da sette ossa (frontale, maggiori e minori ali dello sfenoide, zigomo, mascellare, lacrimale, palatine e etmoide). Contiene globo oculare, muscoli, tessuto

^{18}F -FDG PET/CT in ocular and orbital abnormalities not only neoplastic: comparison with traditional imaging.

Summary. Orbital and ocular neoplasms are rare tumors that could be benign or malignant, primary or metastatic. Abnormalities within the orbit present a challenge in evaluation for imaging, both for morphologic examinations (ME) as well as computed tomography (CT) and magnetic resonance (MR) and [18F]-2-deoxy-D-glucose Positron emission tomography/computed tomography (^{18}F -FDG PET/CT). The aim of our study was evaluate ^{18}F -FDG PET/CT role in orbital abnormalities, comparing it with CT and MR. **Materials and methods.** A retrospective analysis of 67 patients (pts) (34 males and 33 females; mean age 59.91 years old) who performed ^{18}F -FDG PET/CT for orbital and ocular abnormalities was performed. Comparison between ^{18}F -FDG PET/CT and ME was performed by Cohen's K also within the most representative histologic subtypes. **Results.** ^{18}F -FDG PET/CT resulted positive in 19/67 pts. 47/67 pts performed ME (27/47 performed CT and 20/27 MR) within 20 days before ^{18}F -FDG PET/CT and concordance was very poor (K=0.154). Considering 27/47 pts who performed CT, concordance was very poor (K=0.100). Considering the 20/47 pts who performed MR concordance was poor (K=0.266). Considering 19/47 pts with primary ocular NHL concordance resulted poor (K=0.269). Considering 6/47 pts with primary ocular melanoma concordance resulted very poor (K=0.182). In 9/47 pts with metastases diagnosis, concordance was absent (K=-0.189). **Conclusions.** CT and MR are ME that permit the evaluation of the orbital region even with limits related to the difficulties of the region. ^{18}F -FDG PET/CT is a sensitive technique for several malignancies. The low concordance among ^{18}F -FDG PET/CT and ME suggests their complementary role, then to associate ^{18}F -FDG PET/CT even for the whole-body evaluation.

Key words. ^{18}F -FDG PET/CT, conventional imaging, ocular abnormalities, orbital abnormalities.

adiposo, vasi, nervi, ghiandole e tessuti connettivi¹.

I tumori intraoculari sono rari e possono essere benigni o maligni, primari o metastatici. Nel 2009, l'incidenza stimata delle neoplasie maligne oculari era di 2350 per circa 1,5 milioni del totale delle neoplasie maligne negli Stati Uniti. La mortalità era circa il 10% (230 morti ogni 2350 casi)². I tu-

¹UOC Medicina Nucleare, Dipartimento Interdisciplinare di Medicina, Università di Bari "Aldo Moro".
Pervenuto il 26 novembre 2014. Accettato dopo revisione il 2 aprile 2015.

mori primari più comuni degli occhi sono il melanoma uveale (70,4%) e il linfoma intraoculare³. Le metastasi oculari più comunemente derivano dai carcinomi polmonari e mammari, tuttavia qualsiasi tumore maligno può metastatizzare in sede oftalmica⁴.

Le neoplasie oculari, sia primarie che secondarie, si presentano più comunemente con disturbi della vista anche se i pazienti possono essere asintomatici⁴.

L'esame oftalmologico associato a ultrasuoni è l'indagine di prima linea. Indagini quali la tomografia computerizzata (TC) e la risonanza magnetica (RM) sono indagini morfologiche solitamente di secondo livello. Tali indagini, svolgono un ruolo importante nella caratterizzazione di queste lesioni e nella valutazione dell'estensione della malattia, completando l'esame oftalmologico clinico. Esse sono fondamentali non solo nell'identificare la sede della lesione, ma anche nel guidare la diagnosi differenziali, nell'individuare tutte le strutture coinvolte, per pianificare il trattamento più adeguato⁵.

La maggior parte delle TC e delle RM oculari viene eseguita per la valutazione delle strutture della cavità orbitaria e per la valutazione dell'estensione della malattia esternamente alla cavità e in particolare all'encefalo^{6,7}. La TC ha risoluzione spaziale superiore con ottima valutazione delle strutture orbitali grazie al contrasto naturale tra ossa, tessuti molli, aria e tessuto adiposo. Il breve tempo di scansione riduce il rischio di movimento del paziente evitando quindi la necessità di sedazione. Indicazioni cliniche potenziali per la RM comprendono lo studio del melanoma uveale, delle metastasi oculari e delle infezioni. Un vantaggio importante della RM rispetto alla TC è l'assenza dell'esposizione alle radiazioni ionizzanti anche se costituiscono uno svantaggio le controindicazioni nei pazienti con pacemaker e protesi metalliche. La RM ha inoltre una migliore risoluzione per lo studio dei tessuti molli⁸.

Un limite importante dello studio delle strutture orbitarie è la presenza di frequenti movimenti volontari e involontari dell'occhio⁹. Diversi metodi sono stati provati per ridurre al minimo il movimento degli occhi; dalla più semplice indicazione di chiudere le palpebre mantenendo lo sguardo fisso in avanti, alla fissazione dello sguardo monolaterale (che limita sia i movimenti volontari sia quelli involontari), fino all'anestesia retrobulbare e alla sedazione del paziente¹⁰. Il tempo di imaging è un'altra considerazione importante in quanto sequenze che durano più di 4 minuti sono spesso fortemente inficiate da artefatti di movimento⁷.

La tomografia a emissione di positroni/tomografia computerizzata con 18-fluoro 2-deoxy-2-fluoro-D-Glucosio (¹⁸F-FDG PET/TC) è una metodica di medicina nucleare che fonde le informazioni funzionali e anatomiche e fornisce notizie cliniche preziose. La ¹⁸F-FDG PET/TC è stata ampiamente utilizzata nella stadiazione del linfoma, del melanoma cutaneo, del tumore del colon-retto e di altri

tumori maligni gastrointestinali¹¹. Tuttavia, l'uso della ¹⁸F-FDG PET/TC nel campo dell'oncologia oftalmica è emersa solo di recente. La ¹⁸F-FDG PET/TC ha mostrato risultati promettenti nel fornire un rilevamento preciso, una stadiazione e ristadiazione dei tumori oculari e orbitali, facilitando la selezione delle opzioni di trattamento più appropriate¹². La regione orbitaria costituisce una sede critica non solo perché è ai margini del campo di vista (la base standard del cranio), ma anche per l'aumentata captazione di FDG nei muscoli extraoculari¹³.

La ¹⁸F-FDG PET/TC è uno strumento prezioso per la diagnosi e la stadiazione di vari tipi di tumori. Tali risultati possono avere un profondo impatto sulla gestione del paziente e un adeguato follow-up¹.

La ¹⁸F-FDG PET/TC integra le informazioni metaboliche fornite dalla PET con le informazioni anatomiche fornite dalla TC e offre diversi vantaggi: diminuzione del tempo di acquisizione delle immagini, una maggiore precisione di localizzazione del tumore e di stadiazione whole-body in un unico esame¹⁴.

Con la ¹⁸F-FDG PET/TC è possibile rilevare coinvolgimento di congiuntiva, ghiandola lacrimale, muscoli estrinseci e palpebra. Tuttavia, è necessario prestare attenzione perché i muscoli extraoculari e le ghiandole lacrimali presentano captazione fisiologica di ¹⁸F-FDG, rendendo potenzialmente difficile distinguere la captazione fisiologica da quella patologica¹⁴.

Il livello di assorbimento di ¹⁸F-FDG dipende da una varietà di fattori, tra cui le dimensioni del tumore, il suo istotipo, l'attività metabolica, l'attività di sfondo circostante e il livello di glicemia¹⁵.

La nostra attenzione si è, inoltre, concentrata sull'istotipo tumorale, che costituisce un fattore che influenza maggiormente l'accuratezza delle metodiche di imaging diagnostico sia morfologico che funzionale.

Linfomi non-Hodgkin

Il linfoma orbitale è il tumore maligno orbitale primario più comune negli adulti costituendo il 55% di tutti i tumori maligni orbitali. Esso più comunemente origina dalla ghiandola lacrimale e congiuntiva e rappresenta circa l'8% di tutti i linfomi extranodali, ma solo il 2% di tutti i linfomi non-Hodgkin. Esso si verifica tipicamente in pazienti anziani (≥60 anni di età), soprattutto il fenotipo delle cellule B. Si manifesta con diminuzione della vista e una uveite ed è di solito trattato con radioterapia e/o chemioterapia. La maggior parte delle lesioni è unilaterale (76% dei casi)^{16,17}.

La ¹⁸F-FDG PET/TC è ormai inserita nei protocolli di stadiazione dei linfomi e ha dimostrato di possedere sensibilità superiore della TC nel rilevare coinvolgimento sistemico da linfoma orbitale e di altri linfomi extranodali¹⁵.

Matsuo et al.¹⁸ hanno studiato l'uso della ¹⁸F-FDG PET/TC nel rilevare recidive di linfoma

MALT in 4 pazienti hanno concluso che la ^{18}F -FDG PET/TC è in grado di rilevare piccole e sottili lesioni linfoma MALT nella congiuntiva.

Linfomi a basso grado, come linfomi MALT hanno in genere una relativamente bassa captazione di ^{18}F -FDG, pertanto la correlazione clinica è sempre necessaria per ridurre il rischio di falsi negativi; tuttavia, sono stati descritti linfomi MALT a basso grado avidi di ^{18}F -FDG. La ^{18}F -FDG PET/TC ha dimostrato di essere utile nel rilevamento del coinvolgimento sistemico del linfoma follicolare che coinvolge l'orbita¹⁴.

Melanomi

Il melanoma uveale costituisce l'80% dei melanomi non cutanei con un'incidenza di 7 casi per milione per anno. È molto più comune tra i caucasici e compare di solito nella sesta decade di vita (età media 56 anni) senza predominanza di genere. Il tasso di sopravvivenza a 5 anni per i pazienti con melanoma uveale confinato all'occhio è dell'81,6%, mentre il tasso di sopravvivenza a 1 anno per i pazienti con metastasi sistemiche scende al 13%¹⁹⁻²³.

I melanomi dell'uvea sono classificati secondo la sede di origine (coroide, corpo ciliare e iride). Un totale di 90% dei melanomi uveali sorge nella coroide, 7% nel corpo ciliare e 3% nell'iride. Possono insorgere de novo o dalla degenerazione di un nevo esistente. Il melanoma uveale metastatizza prevalentemente al fegato (in oltre il 70% dei pazienti), polmone, ossa e pelle^{24,25}.

L'utilità delle immagini con TC o RM per la diagnosi e la stadiazione clinica del melanoma uveale è controversa. La RM permette la rilevazione di infiltrazione sclerale con una sensibilità del 100% e una specificità del 50%. La RM è preziosa anche per identificare altre caratteristiche, come per esempio le dimensioni del tumore, l'estensione extraoculare e l'infiltrazione del corpo ciliare, ognuno dei quali può presagire una prognosi più povera. Inoltre, la RM è superiore alla TC per identificare distacco della retina e diffusione extrasclerale. Le caratteristiche del segnale RM non possono consentire sempre la distinzione del melanoma dalle metastasi oculari^{4,26-28}.

Reddy et al.²⁹ hanno riscontrato che la ^{18}F -FDG PET/TC è in grado di rilevare l'attività metabolica del melanoma della coroide. Tuttavia, questi ricercatori hanno concluso che la ^{18}F -FDG PET/TC non è superiore al protocollo clinico standard della diagnosi di melanoma della coroide. Inoltre, ^{18}F -FDG PET/TC non era in grado di distinguere tra piccoli melanomi e nevi coroideali sospetti.

La ^{18}F -FDG PET/TC whole-body ha dimostrato di svolgere un ruolo significativo nel rilevare metastasi regionali e a distanza da melanoma uveale. ^{18}F -FDG PET/TC è anche utile per identificare metastasi extraepatiche, soprattutto ossee. Finger et al.³⁰ hanno riportato che la ^{18}F -FDG PET/TC può essere un biomarker efficace per stabilire il potenziale metastatico di melanoma uveale.

Kurli et al.³¹ hanno studiato la ^{18}F -FDG PET/TC C in 14 pazienti con melanoma congiuntivale localmente invasivo. Essi hanno osservato che la ^{18}F -FDG PET/TC ha un ruolo limitato nella stadiazione del melanoma congiuntivale durante lo screening iniziale, ma può essere utile per la ristadiazione e il follow-up. Hanno sottolineato anche l'importanza di eseguire la ^{18}F -FDG PET/TC pretrattamento in tutti i pazienti per valutare se il tumore primitivo è avido di FDG³¹.

Carcinomi

I carcinomi oculari possono essere squamosi o adenoidocistici. Il carcinoma a cellule squamose è meno comune e deriva dalle cellule epiteliali che invadono lo stroma congiuntivale. Queste lesioni possono invadere la camera anteriore dell'occhio e coinvolgere i tessuti molli dell'orbita. Il carcinoma adenoidocistico della ghiandola lacrimale rappresenta il 5%-14% delle masse orbitali e si osserva prevalentemente in pazienti di età superiore ai 60 anni di età. Esso provoca una progressiva insorgenza di proptosi, spostamento del globo oculare e coinvolgimento litico del tessuto osseo circostante. Il dolore e l'intorpidimento sono comuni anche a causa dell'invasione dei nervi locali^{1,17,32}.

I carcinomi oculari in genere dimostrano intensa captazione di ^{18}F -FDG. Nello studio del carcinoma orbitale sono raccomandate sia la TC che la RM; la prima consente una migliore valutazione del tessuto osseo circostante, mentre la RM è più indicata per la migliore valutazione perineurale del tumore. Nessuna delle due metodiche però è risolutiva nella diagnosi differenziale con le lesioni benigne.

La letteratura sulla ^{18}F -FDG PET/TC nel carcinoma a cellule squamose della palpebra o congiuntivale è limitata. Un case report dimostra che la ^{18}F -FDG PET/TC è in grado di identificare sia il carcinoma congiuntivale primario sia la metastasi regionale, senza però un maggiore rilevamento di metastasi linfonodali con ^{18}F -FDG PET/TC che con la TC convenzionale¹⁴.

La ^{18}F -FDG PET/TC, tuttavia, può avere un valore nel rilevare metastasi da carcinoma orbitale. In una serie di 82 pazienti la ^{18}F -FDG PET/TC ha correttamente identificato metastasi a distanza in 12 di 14 pazienti (86%) con sensibilità e specificità rispettivamente del 86% e 84%³³.

Wild et al.³⁴ hanno riferito il valore della ^{18}F -FDG PET/TC nella ristadiazione di 3 carcinomi adenoidocistici scarsamente differenziati della ghiandola lacrimale riportando che in 1 paziente la ^{18}F -FDG PET/TC ha identificato con successo recidiva locale che è stato mancato alla RM.

Nella valutazione iniziale di un carcinoma adenoidocistico della ghiandola lacrimale in serie di Baek et al.³⁵, la ^{18}F -FDG PET/TC ha identificato sia la lesione primaria sia le metastasi a distanza.

Metastasi

Le metastasi di altri tumori costituiscono l'1-13% dei tumori orbitali. Più comunemente insorgono all'interno della coroide. Le metastasi orbitarie sono di solito scoperte quando compaiono sintomi visivi¹.

La presenza di metastasi orbitale è di solito associata a una prognosi infausta a causa della più probabile diffusione sistemica della malattia. Il tumore maligno primario più comune associato con metastasi orbitale è di carcinoma mammario (28,5-58,8%), seguito dal cancro del polmone (8-12%). Le metastasi orbitali di melanoma maligno cutaneo costituiscono il 5,3-15% di tutti i tumori orbitali metastatici¹.

Nello studio di Shields et al.³⁶, le metastasi originavano da carcinomi mammari nel 47% dei pazienti, dal polmone nel 21%, dal tratto gastrointestinale nel 4%, dal rene nel 2%, dalla cute nel 2%, dalla prostata nel 2% e da altri tumori nel 4%; nel 17% dei pazienti la sede primitiva non è stata individuata. La maggior parte dei pazienti con metastasi oculari presenta fra i sintomi la perdita della vista, dolore, o entrambi. Il tratto uveale è il sito di localizzazione più frequente, probabilmente per la natura vascolare della coroide e la via di diffusione ematogena.

I sintomi clinici generalmente manifestano rapidamente, con una progressione che si verifica nel corso di settimane o mesi. Proptosi e disturbi della motilità sono tra i segni più comuni. Dolore, diplopia e diminuzione della vista non sono infrequenti. Un segno meno comune, e spesso trascurato, è enoftalmo paradossale, che si osserva nel 10% delle lesioni metastatiche orbitali^{37,38}.

Il valore della ¹⁸F-FDG PET/TC in questi casi è strettamente correlato con l'istotipo di partenza e in particolare con la sua avidità di ¹⁸F-FDG.

L'obiettivo di questo studio è stato quello di valutare il ruolo della ¹⁸F-FDG PET/TC nello studio delle lesioni orbitarie, in comparazione con le indagini morfologiche comunemente utilizzate.

Materiali e metodi

PAZIENTI

È stato eseguito uno studio retrospettivo su 67 pazienti che hanno eseguito un esame ¹⁸F-FDG PET/TC presso l'UO di Medicina Nucleare del Policlinico di Bari tra gli anni 2007-2013. Tutti i pazienti avevano anamnesi positiva per la presenza di lesioni (anormalità) delle regioni orbitarie. Nella tabella 1 sono riportate le principali caratteristiche dei pazienti inseriti nello studio.

¹⁸F-FDG PET/TC

Il ¹⁸F-FDG è stato somministrato per via endovenosa in bolo unico nella dose media di 4,6 MBq/kg di peso corporeo. L'esame è stato effettuato con uno scanner ¹⁸F-FDG-PET/TC Discovery STE (GE Healthcare,

Tabella 1. Caratteristiche dei pazienti.

Sesso	34 uomini 33 donne
Età	Media 59,91 anni Range: 6-86 anni
Localizzazione della lesione	36/67 orbita 20/67 bulbo oculare 8/67 ghiandola lacrimale 2/67 congiuntiva
Esame istologico	Lesione primitiva (58/67) 30/58 Linfomi non-Hodgkin 13/58 melanomi 7/58 carcinomi 3/58 malignità non specificate 2/58 sarcomi 2/58 infezioni 1/58 epiteloma Lesione secondaria (9/67) 4/9 linfomi non-Hodgkin 3/9 mammella 1/9 polmone 1/9 fegato

Waukesha, Wisconsin, USA). Prima dell'iniezione del radiofarmaco, si è provveduto alla valutazione di una stima della glicemia (valori di glicemia <200 mg/dL sono stati considerati ottimali). L'acquisizione delle immagini viene eseguita circa 50 minuti dopo l'iniezione del ¹⁸F-FDG con i pazienti in posizione supina.

La scansione elicoidale TC è effettuata senza ausilio di mezzo di contrasto e con i seguenti parametri: 340mA (auto), 120kV, spessore 3,75 mm, tempo di rotazione 0,8 ms, collimazione del campo di vista (FOV) di 50 cm.

La scansione PET prevede l'acquisizione di 6 segmenti FOV (field of view) in media, di 15,8 cm con sovrapposizione di 5 mm tra uno e il successivo. A seguito si procede all'acquisizione delle immagini della regione cranica (1 FOV) con gli stessi parametri dell'acquisizione whole-body. I dati TC vengono ricostruiti con un filtro "back-projection". I dati PET sono stati ricostruiti con una matrice di 128 × 128, algoritmo di ricostruzione (due iterazioni, 28 sottoinsiemi), filtro Gaussiano di 8 mm e campo di vista di 50 cm.

ANALISI DELLE IMMAGINI

Le immagini ¹⁸F-FDG PET/TC ricostruite vengono visualizzate utilizzando l'applicazione Volumetrix su una workstation Xeleris® (GE Medical Systems, West Milwaukee, Wisconsin, USA).

Le immagini sono state valutate in cieco e indipendentemente da 2 medici nucleari con almeno 6 anni di esperienza nella diagnostica.

Sono stati considerati positivi gli esami in cui sono stati osservati nelle regioni orbitarie almeno un'area di aumentata captazione di ¹⁸F-FDG, escludendo le sedi di captazione fisiologica.

L'intensità di captazione del radiofarmaco in corrispondenza di lesioni neoplastiche è stata valutata con lo standardized uptake value (SUV_{max}), espresso dalla seguente formula: [attività iniettata (Bq)/peso corporeo(kg)]/[attività rilevata (Bq)/Kg di tessuto].

Attualmente non esiste un valore cutoff per differenziare le lesioni benigne da quelle maligne.

ANALISI STATISTICA

I risultati della ^{18}F -FDG PET/TC sono stati messi in relazione con quelli dell'indagine di imaging tradizionale eseguita entro i 20 giorni precedenti l'indagine ^{18}F -FDG PET/CT. È stata valutata la concordanza mediante il K di Cohen.

Risultati

CONFRONTO IN RELAZIONE AL TIPO DI IMAGING MORFOLOGICO

Ventitré dei 67 pazienti studiati hanno eseguito l'esame ^{18}F -FDG PET/TC per la stadiazione delle lesioni orbitarie, 36/67 pazienti hanno eseguito l'esame allo scopo di ristadiazione e 8/67 in fase di follow-up.

L'esame ^{18}F -FDG PET/TC delle regioni orbitarie è risultato positivo per la presenza di lesioni in 19/67 pazienti. In questi pazienti il SUV_{max} è risultato in media pari a 7,84 (range: 2,8-16,9).

47/67 pazienti avevano eseguito un'indagine precedente sulla regione orbitaria: 27/47 avevano eseguito una TC, mentre 20/27 una RM. Nella tabella 2 sono riportati i risultati relativi alla concordanza tra l'imaging morfologico e la ^{18}F -FDG PET/TC.

Confronto in relazione all'istotipo della lesione orbitaria

Le valutazioni riguardanti la concordanza con le indagini precedenti sono state eseguite anche per i gruppi istologici più frequenti osservati nel nostro studio.

19/47 pazienti avevano diagnosi di linfoma primitivo dell'occhio (figura 1); in questi pazienti la ^{18}F -FDG PET/CT e l'indagine precedente sono state concordanti nell'individuare la lesione orbitaria in 7/19 casi, la ^{18}F -FDG PET/CT non ha individuato la lesione osservata nell'indagine precedente in 8/19 casi e le due metodiche sono state concordanti nell'escludere la presenza di lesioni orbitarie in 4/19 casi. La concordanza tra le due indagini è risultata modesta ($K=0,269$).

Tra questi 19 pazienti 10/19 avevano eseguito come indagine precedente una TC (in 4/10 ^{18}F -FDG PET/CT e TC concordanti nell'individuare il linfoma, in 4/10 ^{18}F -FDG PET/CT negativa e TC positiva, in 2/10 nessuna metodica ha individuato la lesione orbitaria). Tra gli stessi 19 pazienti, 9/19 avevano eseguito come indagine precedente una RM (in 3/9 ^{18}F -FDG PET/CT e RM erano concordanti nell'individuare il linfoma, in 4/9 la ^{18}F -FDG PET/TC non ha individuato la lesione visualizzata con la RM e in 2/9 nessuna metodica ha individuato la lesione orbitaria).

6/47 pazienti avevano diagnosi di melanoma primitivo dell'occhio (figura 2); in 1/6 casi la ^{18}F -FDG PET/CT e l'indagine precedente (TC) hanno individuato la lesione oculare; in 3/6 casi (2 RM e una TC) la ^{18}F -FDG PET/CT non ha individuato la lesione individuata in precedenza; mentre in 2/6 casi (entrambi con precedente RM) nessuna delle due metodiche ha individuato la lesione orbitaria. La concordanza tra le due indagini è risultata scarsa ($K=0,182$).

7/67 avevano diagnosi di carcinoma primitivo dell'occhio; tra questi solo 2 avevano eseguito un'in-

Tabella 2. Confronto tra imaging precedente e ^{18}F -FDG PET/TC.

	Imaging precedente (+) ^{18}F -FDG PET/TC (+)	Imaging precedente (-) ^{18}F -FDG PET/TC (+)	Imaging precedente (+) ^{18}F -FDG PET/TC (-)	Imaging precedente (-) ^{18}F -FDG PET/TC (-)	Concordanza (K)
Pazienti con precedente imaging morfologico (n=47)	14	1	23	9	scarsa ($K=0,154$)
TC (n=27)	8	0	16	3	scarsa ($K=0,100$)
RM (n=20)	6	1	7	6	modesta ($K=0,266$)

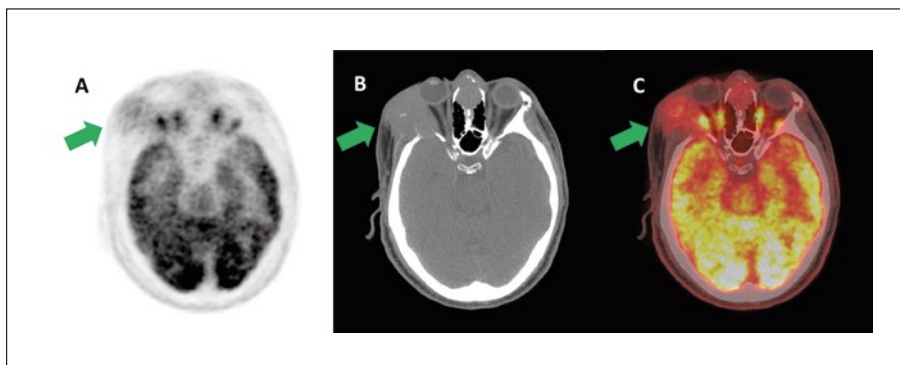


Figura 1. Uomo di 57 anni con diagnosi di LNH primitivo dell'orbita. La ^{18}F -FDG PET/TC cranica nelle sezioni assiali PET, TC e di fusione (A, B, C) ha mostrato localizzazione linfomatosa (freccie) in corrispondenza dei tessuti molli della cavità orbitaria dx, con interessamento della parete ossea laterale della cavità orbitaria (SUV_{max} 10.9).

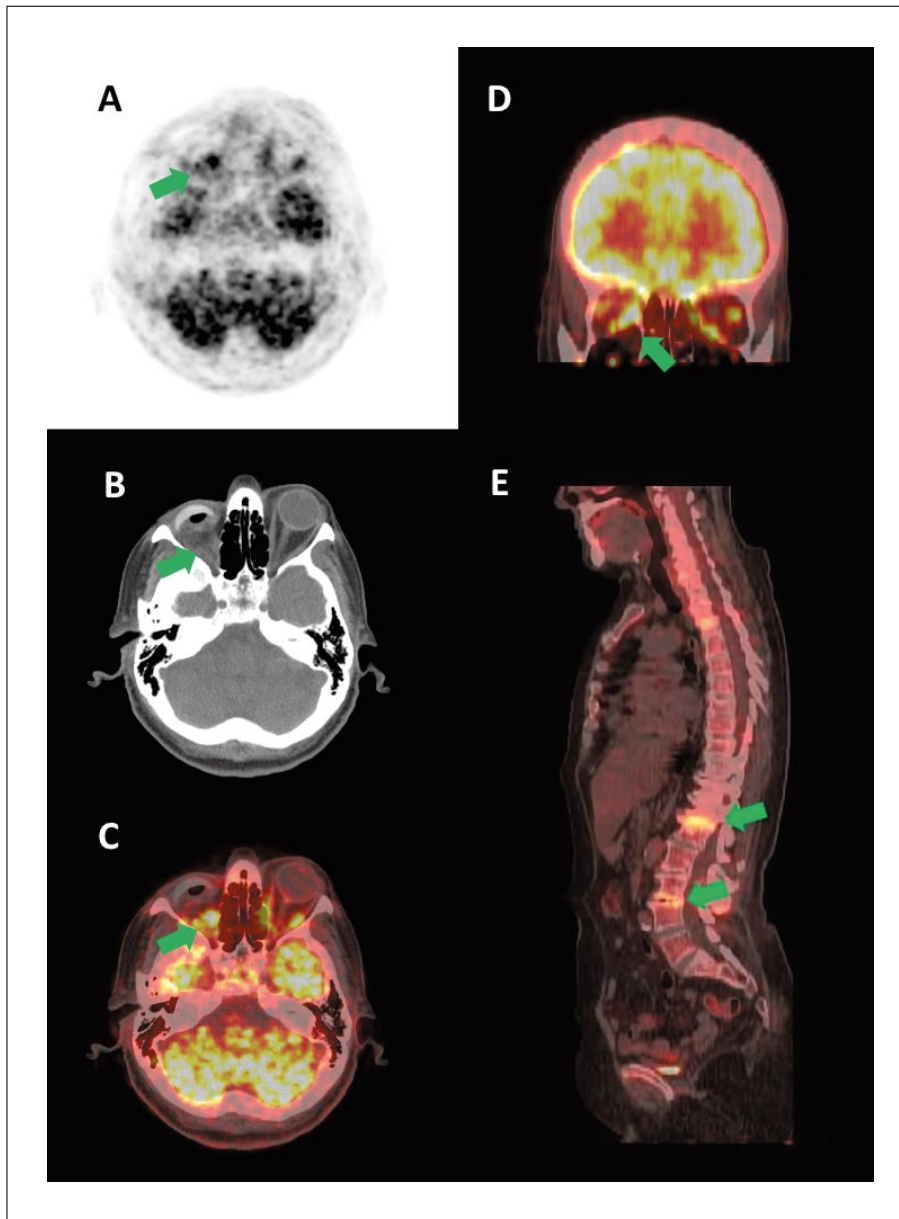


Figura 2. Donna di 64 anni sottoposta 2 anni prima della ^{18}F -FDG PET/TC a enucleazione del bulbo oculare per melanoma uveale. La ^{18}F -FDG PET/TC cranica nelle sezioni assiali PET, TC e di fusione (A, B, C) e nella sezione coronale di fusione (D) ha mostrato intensa captazione del ^{18}F -FDG nella regione orbitaria dx (freccie) a ridosso della protesi oculare (SUV_{max} 6.6), sospetta per recidiva di melanoma. La ^{18}F -FDG PET/TC whole-body nell'immagine sagittale di fusione (E) non ha mostrato localizzazioni metastatiche di melanoma ma delle aree di osteopatia metabolico-degenerativa nei somi vertebrali L1 e L3 (freccie).

indagine precedente, rispettivamente una TC e una RM. In entrambi i casi le metodiche sono risultate concordanti rispettivamente una nell'individuare e l'altra nel non identificarla. Tale numerosità è troppo bassa per poter quantificare di concordanza.

9/47 pazienti avevano diagnosi di secondarietà orbitaria (figura 3). In questo gruppo di pazienti si è osservato che in 1/9 la ^{18}F -FDG PET/CT e l'indagine precedente (TC in questo caso) erano concordanti nell'individuare la lesione orbitaria; in 1/9 l'indagine ^{18}F -FDG PET/TC ha individuato una lesione orbitaria non individuata al precedente controllo (RM); in 6/9 la ^{18}F -FDG PET/TC non ha rilevato la lesione descritta all'indagine precedente (tutte TC in questo caso); in 1/9 pazienti le due metodiche (^{18}F -FDG PET/CT e RM) non hanno individuato alcuna lesione orbitaria. La concordanza tra le due indagini è risultata nulla ($K=-0,189$).

CONFRONTO FRA IMAGING WHOLE-BODY

50/67 avevano eseguito un'indagine di imaging morfologico comprendente torace e addome completo, prima dell'indagine ^{18}F -FDG PET/TC.

Nella tabella 3 sono riportati i risultati relativi alla concordanza tra l'imaging morfologico e la ^{18}F -FDG PET/TC in tutti i pazienti e negli istotipi considerati.

Conclusioni

La ^{18}F -FDG PET/TC è una metodica di diagnostica per immagini emergente per la diagnosi, la stadiazione e la valutazione della risposta alla terapia per tumori orbitali e oculari. La ^{18}F -FDG PET/TC è in grado di rilevare lesioni metastatiche

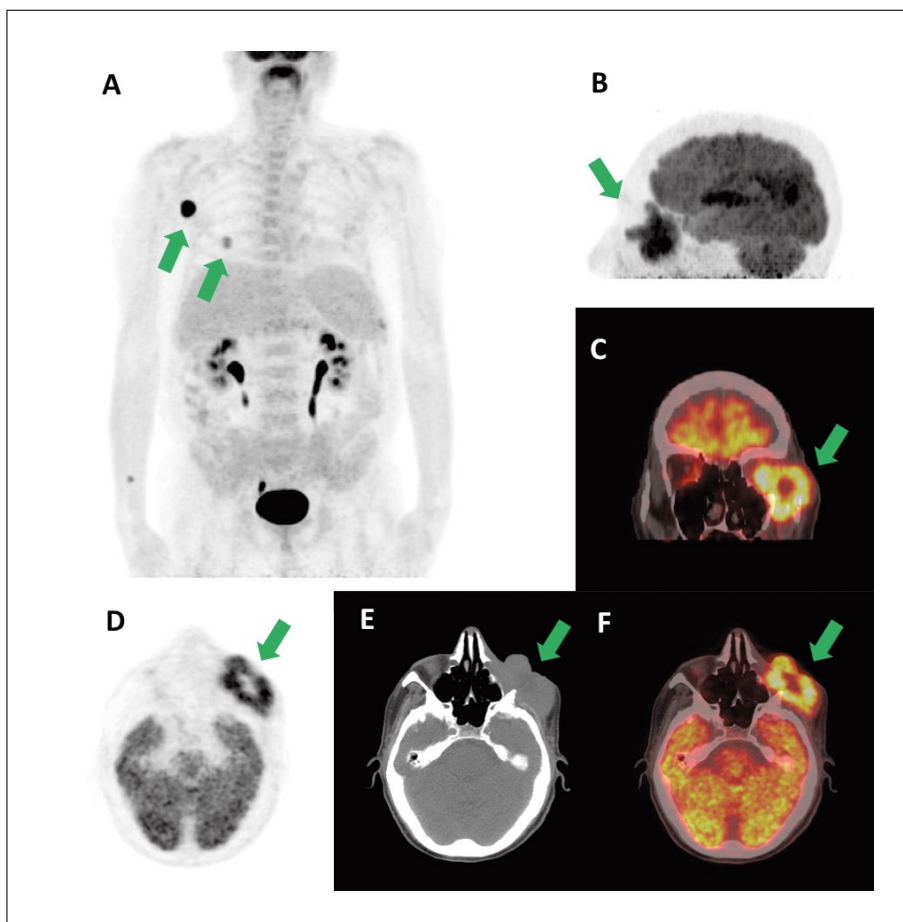


Figura 3. Uomo di 73 anni sottoposto a chemioterapia (terminata 30 giorni prima dell'esecuzione della ¹⁸F-FDG PET/TC) per LNH a cellule T. La ¹⁸F-FDG PET/TC whole-body nelle immagini MIP (A) ha mostrato localizzazione della malattia linfomatosa (freccie) in corrispondenza dei linfonodi in sede ascellare dx (SUV_{max} 21.3) e in sede sottocutanea nella regione dorsale dx (SUV_{max} 8.2). La ¹⁸F-FDG PET/TC cranica nelle immagini MIP (B), nella sezione coronale di fusione (C) e nelle sezioni assiali PET, TC e di fusione (D, E, F) hanno mostrato localizzazione linfomatosa secondaria (freccie) in corrispondenza dei tessuti molli della cavità orbitaria sx, con estensione alla ghiandola lacrimale e all'osso mascellare e rapporto di contiguità con il bulbo oculare e il muscolo retto laterale (SUV_{max} 15.7).

Tabella 3. Confronto tra imaging precedente whole-body e ¹⁸F-FDG PET/TC whole-body.

	Imaging precedente (+) ¹⁸ F-FDG PET/TC (+)	Imaging precedente (-) ¹⁸ F-FDG PET/TC (+)	Imaging precedente (+) ¹⁸ F-FDG PET/TC (-)	Imaging precedente (-) ¹⁸ F-FDG PET/TC (-)	Concordanza (K)
Pazienti con precedente imaging morfologico (n=50)	16	5	14	15	modesta (K=0,264)
LNH (n=20)	8	0	5	7	moderata (K=0,528)
Melanoma uveale (n=9)	1	4	0	4	nulla (K=-0,216)
Carcinoma primitivo (n=4)	2	1	0	1	nulla (K=-0,500)
Metastasi orbitarie (n=9)	7	0	1	1	moderata (K=0,609)

a distanza, che normalmente sfuggono all'imaging convenzionale. Per il linfoma orbitale, l'uso della ¹⁸F-FDG PET/TC ha dimostrato di essere fattibile ed è ora accettato sia come parte standard della stadiazione iniziale che per la valutazione della risposta alla terapia. L'utilizzo più diffuso di metodiche complesse quali la ¹⁸F-FDG PET/TC è oramai consentito dalla notevole riduzione dei

costi sia delle apparecchiature sia della produzione del radiofarmaco, il che rende oggi il costo di tale esame diagnostico analogo a quello delle metodiche di imaging tradizionale più aggiornate. Seppure con numeri limitati, possiamo affermare che la ¹⁸F-FDG PET/TC è un valido supporto a integrazione della scansione whole-body soprattutto nei pazienti con malattia già diffusa.

Perché la ^{18}F -FDG PET/TC diventi una tecnica consolidata in oncologia oftalmica, sono necessari grandi studi prospettici randomizzati per confermare la sensibilità e la specificità della ^{18}F -FDG PET/TC per diversi tumori oculari e orbitali, nonché per confrontare la ^{18}F -FDG PET/TC ad altre modalità di imaging.

Take home messages

- La regione orbitaria costituisce una sede critica per lo studio con le metodiche di imaging.
- La ^{18}F -FDG PET/TC è in grado di rilevare lesioni metastatiche a distanza, che normalmente sfuggono all'imaging convenzionale.
- Per il linfoma, anche nella sua localizzazione orbitaria sia primitiva sia secondaria, l'uso della ^{18}F -FDG PET/TC ha dimostrato di essere valida in tutte le fasi di studio.
- La ^{18}F -FDG PET/TC ha un ruolo limitato durante lo screening iniziale del melanoma congiuntivale, ma può essere utile per la ristadiatura e il follow-up, ma la ^{18}F -FDG PET/TC pretrattamento può essere eseguita per valutare se il tumore primitivo è avido di FDG.
- Il valore della ^{18}F -FDG PET/TC nello studio delle metastasi orbitarie è strettamente correlato con l'istotipo di partenza e in particolare con la sua avidità di ^{18}F -FDG.

Bibliografia

1. Muzaffar R, Shousha MA, Sarajlic L, et al. Ophthalmologic abnormalities on FDG-PET/CT: a pictorial essay. *Cancer Imaging* 2013; 13: 100-12.
2. Jemal A, Siegel R, Ward E, et al. *Cancer Statistics*. *CA Cancer J Clin* 2009; 59: 225-49.
3. Mahoney MC, Burnett WS, Majerovics A, et al. The epidemiology of ophthalmic malignancies. *Ophthalmology* 1990; 97: 1143-7.
4. Mahajan A, Crum A, Johnson MH, et al. Ocular neoplastic disease. *Semin Ultrasound CT MRI* 2011; 32: 28-37.
5. Tailor TD, Gupta D, Dalley RW, et al. Orbital neoplasms in adults: clinical, radiologic, and pathologic review. *RadioGraphics* 2013; 33: 1739-58.
6. Belden CJ. MR imaging of the globe and optic nerve. *Magn Reson Imaging Clin N Am* 2002; 10: 663-78.
7. Belden CJ, Zinreich SJ. Orbital imaging techniques. *Semin Ultrasound CT MRI* 1997; 18: 413-22.
8. Atlas SW, Zimmerman RA, Bilaniuk LT. The orbit. In: Lee SH, Rao KCVG (eds). *Cranial Computed Tomography and MR*. New York: McGraw-Hill, 1987.
9. Malhotra A, Minja FJ, Crum A, et al. Ocular anatomy and cross-sectional imaging of the eye. *Semin Ultrasound CT MRI* 2011; 32: 2-13.
10. de Graaf P, Barkhof F, Moll AC, et al. Retinoblastoma: MR imaging parameters in detection of tumor extent. *Radiology* 2005; 235: 197-207.
11. Altini C, Niccoli Asabella A, De Luca R, et al. Comparison of ^{18}F -FDG PET/CT methods of analysis for predicting response to neoadjuvant chemoradiation therapy inpatients with locally advanced low recalcancer. *Abdom Imaging* 2015; 40: 1190-202.
12. von Schulthess GK, Steinert HC, Hany TF. Integrated PET/CT: current applications and future directions. *Radiology* 2006; 238: 405-22.
13. Shreve PD, Anzai Y, Wahl RL. Pitfalls in oncologic diagnosis with FDG PET imaging: physiologic and benign variants. *Radiographics* 1999; 19: 61-77.
14. Hui K-H, Pfeiffer ML, Esmaeli B. Value of positron emission tomography/computed tomography in diagnosis and staging of primary ocular and orbital tumors. *Saudi J Ophthalmol* 2012; 26: 365-71.
15. Ilica AT, Kocacelebi K, Savas R, et al. Imaging of extranodal lymphoma with PET/CT. *Clin Nucl Med* 2011; 36: e127-38.
16. Demirci H, Shields CL, Shields JA, et al. Orbital tumors in the older adult population. *Ophthalmology* 2002; 109: 243-8.
17. Demirci H, Shields CL, Karatza EC, et al. Orbital lymphoproliferative tumors: analysis of clinical features and systemic involvement in 160 cases. *Ophthalmology* 2008; 115: 1626-31.
18. Matsuo T, Ichimura K, Tanaka T, et al. Conjunctival lymphoma can be detected by FDG PET. *Clin Nucl Med* 2012; 37: 516-9.
19. Margo CE. The collaborative ocular melanoma study: an overview. *Cancer Control* 2004; 11: 304-9.
20. Skalicky SE, Holt PE, Giblin M, et al. Australian cancer network: clinical practice guidelines for the management of ocular and periocular melanoma: an evidence-based literature analysis. *Clin Experiment Ophthalmol* 2008; 36: 646-58.
21. Spagnolo F, Caltabiano G, Queirolo P. Uveal melanoma. *Cancer Treat Rev* 2012; 38: 549-53.
22. Singh AD, Turell ME, Topham AK. Uveal melanoma: trends in incidence, treatment, and survival. *Ophthalmology* 2011; 118: 1881-5.
23. Gragoudas ES, Egan KM, Seddon JM, et al. Survival of patients with metastases from uveal melanoma. *Ophthalmology* 1991; 98: 383-9.
24. Einhorn LH, Burgess MA, Gottlieb JA. Metastatic patterns of choroidal melanoma. *Cancer* 1974; 34: 1001-4.
25. Singh AD, Borden EC. Metastatic uveal melanoma. *Ophthalmol Clin North Am* 2005; 18: 143-50.
26. Mafee MF. Uveal melanoma, choroidal hemangioma, and simulating lesions: role of MR imaging. *Radiol Clin North Am* 1998; 36: 1083-99.
27. Lemke AJ, Hosten N, Bornfeld N, et al. Uveal melanoma: correlation of histopathologic and radiologic findings by using thin-section MR imaging with a surface coil. *Radiology* 1999; 210: 775-83.
28. De Potter P, Shields JA, Shields CL, et al. Unusual MRI findings in metastatic carcinoma to the choroid and optic nerve: a case report. *Int Ophthalmol* 1992; 16: 39-44.
29. Reddy S, Kurli M, Tena LB, et al. PET/CT imaging: detection of choroidal melanoma. *Br J Ophthalmol* 2005; 89: 1265-9.
30. Finger PT, Chin K, Iacob CE. 18-Fluorine-labelled 2-deoxy-2-fluoro-D-glucose positron emission tomography/computed tomography standardised uptake values: a non-invasive biomarker for the risk of metastasis from choroidal melanoma. *Br J Ophthalmol* 2006; 90: 1263-6.
31. Kurli M, Chin K, Finger PT. Whole-body 18 FDG PET/CT imaging for lymph node and metastatic staging of conjunctival melanoma. *Br J Ophthalmol* 2008; 92: 479-82.

32. Shields CL, Shields JA. Lacrimal gland tumors. *Int Ophthalmol Clin* 1993; 33: 181-8.
33. Yi JS, Kim JS, Lee JH, et al. (18)F-FDG PET/CT for detecting distant metastases in patients with recurrent head and neck squamous cell carcinoma. *J Surg Oncol* 2012; 106: 708-12.
34. Wild D, Eyrich GK, Ciernik IF, et al. In-line (18)F-fluorodeoxyglucose positron emission tomography with computed tomography (PET/CT) in patients with carcinoma of the sinus/nasal area and orbit. *J Craniomaxillofac Surg* 2006; 34: 9-16.
35. Baek CH, Chung MK, Jeong HS, et al. The clinical usefulness of (18)F-FDG PET/CT for the evaluation of lymph node metastasis in periorbital malignancies. *Korean J Radiol* 2009; 10: 1-7.
36. Shields JA, Shields CL, Scartozzi R. Survey of 1264 patients with orbital tumors and simulating lesions: the 2002 Montgomery Lecture, part 1. *Ophthalmology* 2004; 111: 997-1008.
37. Grin JM, Grant-Kels JM, Grin CM, et al. Ocular melanomas and melanocytic lesions of the eye. *J Am Acad Dermatol* 1998; 38: 716-30.
38. Shields CL, Shields JA, Materin M, et al. Iris melanoma: risk factors for metastasis in 169 consecutive patients. *Ophthalmology* 2001; 108: 172-8.

Indirizzo per la corrispondenza:
Prof. Giuseppe Rubini
UOC Medicina Nucleare – Centro Diagnostica PET/CT
AOU Policlinico Consorziale Bari
Dipartimento Interdisciplinare di Medicina (DIM)
Università di Bari Aldo Moro
Piazza Giulio Cesare 11
70124 Bari
E-mail: giuseppe.rubini@uniba.it