

Endoscopia digestiva: tratto digestivo superiore e inferiore

EMILIO DI GIULIO¹, STEFANO ANGELETTI¹, FEDERICO DESIDERI¹

¹Azienda Ospedaliera Sant'Andrea, Sapienza Università di Roma.

Pervenuto su invito il 23 febbraio 2016.

Riassunto. L'innovazione tecnologica degli ultimi anni ha permesso di raggiungere due importanti obiettivi: 1) realizzare una diagnostica avanzata, in grado di predire, con buona accuratezza e con la semplice osservazione endoscopica, la natura di una lesione; 2) migliorare l'approccio terapeutico delle lesioni, estendendo le indicazioni al trattamento endoscopico, mini-invasivo, anche a lesioni in passato inviate al trattamento chirurgico. La diagnostica avanzata è stata realizzata con l'introduzione di endoscopi ad alta definizione e della cosiddetta "cromoendoscopia virtuale". L'innovazione terapeutica è, invece, rappresentata dalla dissezione sottomucosa (ESD), che permette l'asportazione in blocco delle lesioni, in modo da garantire una più accurata valutazione istologica del livello d'infiltrazione della lesione e della radicalità della resezione. Queste metodiche diagnostiche e terapeutiche hanno trovato applicazione nell'esofago di Barrett, nell'early gastric cancer e nelle lesioni neoplastiche del colon-retto. Nell'ambito della prevenzione del cancro colo-rettale, inoltre, la letteratura degli ultimi anni ha posto grande attenzione alla definizione dei requisiti necessari per realizzare una colonscopia efficace e sicura, la cosiddetta "colonscopia di qualità", per la quale si sono definiti indicatori e standard di riferimento.

Parole chiave. Acalasia, Barrett, cancro del colon-retto, dissezione sottomucosa, early gastric cancer, endoscopia digestiva, endoscopia di qualità, mucosectomia, Narrow Band Imaging, pit pattern, screening del cancro coloretale.

Upper and lower gastrointestinal endoscopy.

Summary. Recent-years technological innovation has achieved two important objectives: 1) to develop advanced diagnostic tools able to determine with a fair degree of accuracy the nature of a lesion by means of the simple endoscopic observation; 2) to improve the therapeutic approach to lesions, by extending the least-invasive endoscopic treatment also to lesions that in the past were referred to surgery. Advanced diagnostic methodologies have been achieved thanks to the introduction of high definition endoscopes and virtual chromo-endoscopy. Therapeutic innovation is represented by endoscopic sub-mucosal dissection (ESD) that enables the "en bloc" resection of the lesions, thus ensuring a more accurate histological evaluation of their level of infiltration and of the radicality of the resection. These diagnostic and therapeutic methodologies have been applied intensively in Barrett's esophagus, in the early gastric cancer and in the neoplastic lesions of colon-rectum. Concerning the screening of colon-rectum cancer, recent-years literature concentrated on defining the minimal necessary requirements to perform an effective and safe colonoscopy, the so-called "quality endoscopy", for which reference indicators and standards have been set.

Key words. Acalasia, Barrett, colorectal cancer, colorectal cancer screening, digestive endoscopy, early gastric cancer, endoscopic mucosal resection (EMR), endoscopic submucosal dissection (ESD), narrow band imaging (NBI), pit pattern, quality in endoscopy.

Tratto digestivo superiore

ESOFAGO DI BARRETT

Il rischio di insorgenza del cancro nell'esofago di Barrett (EB) è dello 0,12-0,33% per anno in assenza di displasia e aumenta al 6% per anno in presenza di displasia di alto grado. L'impatto della displasia sul rischio di cancro ha stimolato la ricerca e l'innovazione tecnologica nel miglioramento della diagnostica della displasia nel Barrett, non essendo del tutto soddisfacente la metodica endoscopica standard "a luce bianca". La cromoendoscopia classica utilizza l'acido acetico e l'indaco di carminio. L'acido acetico, migliorando la visibilità della mucosa, aumenta l'accuratezza nel riconoscimento della metaplasia intestinale (sensibilità: 96%; specificità: 69%) e della displasia di alto grado (sensibilità: 92%; specificità: 96%), come mostrato da una meta-analisi di 13 studi, che raccoglie un totale di 1690 pazienti¹. Più recentemente sono state introdott-

te varie metodiche di cromoendoscopia virtuale (NBI, FICE, i-SCAN). L'alta performance diagnostica del NBI è documentata da un "under the SROC curve" vicina a 0,90, sia per la metaplasia intestinale sia per la displasia di alto grado (sensibilità dello 0,91; 95% CI=0,86-0,94 e specificità dello 0,85; 95% CI=0,76-0,92 per paziente per la metaplasia e, rispettivamente, dello 0,91; 95% CI=0,75-0,98 e dello 0,95; 95% CI=0,91-0,97 per la displasia di alto grado)². Nonostante i sistemi d'immagine avanzati mostrino una maggiore accuratezza diagnostica per la displasia rispetto alle metodiche tradizionali, gli studi non sono a tutt'oggi sufficienti a giustificare la non esecuzione di biopsie "random", oltre a quelle "mirate" in questa situazione. L'endoscopia confocale laser (CLE), infine, mostra bassa sensibilità e basso valore predittivo negativo, tali da far concludere gli autori di una meta-analisi che tale metodica non può sostituire, attualmente, i tradizionali protocolli di campionamento bioptico³. In conclusione, le evidenze ottenute nella diagnostica del Barrett con le metodiche di immagine avanzata non sono co-

munque tali da raccomandarne l'uso routinario nella sorveglianza secondo alcune linee-guida internazionali^{4,5}. Il trattamento endoscopico del Barrett con displasia prevede tecniche resettive e tecniche ablative. La mucosectomia endoscopica (EMR), eseguita con diverse varianti tecniche, è raccomandata dalle linee-guida nel trattamento della displasia di alto grado con lesione visibile nodulare^{4,5}. Tra le metodiche ablative sono state proposte nel tempo la terapia fotodinamica, la laser terapia e la crioterapia, ma l'impatto clinico maggiore si registra oggi per la radiofrequenza (RFA). Negli ultimi anni l'efficacia e la sicurezza della RFA sono state oggetto di numerosi trial sulla base dei quali la RFA è divenuta il trattamento raccomandato per la displasia di alto grado non nodulare. Lo studio di Shaheen et al.⁶ sull'eradicazione della displasia di alto grado con RFA vs "sham therapy" riporta una differenza significativa a vantaggio della RFA (81% vs 19%). Per le sue caratteristiche tecniche – diretta applicazione di energia in radiofrequenza sulla mucosa esofagea – la RFA è più efficace nella morfologia liscia e diffusa della displasia, anziché in quella nodulare, dove la resezione endoscopica resta il gold standard. Anche la terapia combinata con EMR seguita da multipli trattamenti con RFA su lesioni visibili con displasia o neoplasia *in situ* ha mostrato, in uno studio multicentrico, buoni risultati in termini di completa eradicazione della patologia. Nell'analisi per protocollo una completa eradicazione della neoplasia si è osservata nel 98% dei pazienti e una completa risoluzione della metaplasia nel 93% dei casi. Oltre a essere discretamente sicuro ed efficace il trattamento combinato EMR-RFA sembra, inoltre, essere duraturo nel tempo⁷.

Disponiamo, al contrario, di minori evidenze nella displasia di basso grado. Un trial randomizzato del 2014 (SURF trial)⁸ mostra una riduzione del tasso di progressione verso la displasia di alto grado o verso l'adenocarcinoma nel corso dei tre anni successivi al trattamento eradicante con RFA su EB con displasia di basso grado. La letteratura non è comunque univoca riguardo alla necessità di sottoporre a trattamento la displasia di basso grado^{4,5,9,10} e le linee-guida della BSG esplicitamente non raccomandano la terapia ablativa⁵. La dissezione endoscopica sottomucosa (ESD) è una variante tecnica di resezione che permette la rimozione "en bloc" delle lesioni. I vantaggi di questa tecnica sono il suo intento curativo e la capacità di inviare al patologo lesioni integre, in un pezzo unico, ottimizzando così l'accuratezza diagnostica e il successivo iter terapeutico. La letteratura recente propone l'ESD anche nella displasia di alto grado su Barrett e nell'adenocarcinoma esofageo allo stadio iniziale, così come avviene nelle patologie polipoidi e non del colon e nell'early gastric cancer (EGC). L'ESD, pur assicurando una maggiore radicalità di resezione completa, mostrerebbe, comunque, in questo contesto uguale efficacia dell'EMR. Inoltre, l'ESD su patologia esofagea richiede un'adeguata "learning curve" e un livello di esperienza molto elevati, poiché, anche se eseguita da operatori esperti, il tasso di complicanze resta elevato.

ACALASIA

La POEM (per-oral endoscopic myotomy) nel trattamento dell'acalasia consiste in una miotomia endoscopica dello sfintere esofageo inferiore, previo accesso realizzato con un tunnel nella sottomucosa esofagea. La metodica sta conoscendo una relativamente ampia diffusione e si ritiene che negli ultimi 5 anni siano state realizzate più di 2.000 procedure nei vari centri, sparsi per il mondo. Non disponiamo di trial randomizzati e controllati di confronto della POEM con altri trattamenti o con nessun trattamento. Un white paper sull'argomento analizza i risultati ottenuti in 804 pazienti trattati, riportati in letteratura. Questo documento riporta una risoluzione della sintomatologia nell'82-100% dei casi con un basso tasso di complicanze¹¹. I risultati a lungo termine (24 mesi) riportati in un recente studio multicentrico, retrospettivo, condotto su 85 pazienti, in cui vi era stato un iniziale successo clinico nel 96% dei casi, riportano una recidiva sintomatica nel 18% dei casi e una percentuale di esofagite da reflusso nel 37,5% dei casi¹².

EARLY GASTRIC CANCER

L'EGC è un ambito in cui le differenze fra setting occidentale e asiatico appaiono molto significative. La resezione endoscopica dell'EGC rappresenta lo "standard of care" in Giappone, al contrario di quanto avviene in occidente. Attenendosi strettamente alle linee-guida giapponesi, la ESD è indicata nelle lesioni di dimensioni non superiori a 2 cm, ma molti lavori recenti hanno dimostrato come il risultato clinico a lungo termine dopo ESD sia del tutto invariato e soddisfacente anche ampliando le indicazioni ad alcune lesioni di dimensioni maggiori. Le indicazioni proposte da Gotoda et al.¹³ al trattamento con EMR, ESD o chirurgia sono riportate nella tabella 1.

Infatti, numerosi studi e meta-analisi documentano l'efficacia – sia tecnica sia clinico-oncologica –, la sicurezza e la riproducibilità della ESD nell'EGC^{14,15}. Le linee-guida ESGE (European Society of Gastrointestinal Endoscopy) raccomandano l'approccio endoscopico con ESD in tutte le neoplasie superficiali gastriche di dimensioni superiori a 1-1,5 cm. La letteratura recente dimostra come l'osservazione endoscopica delle lesioni gastriche, con magnificazione e NBI sia in grado di distinguere tra lesioni neoplastiche e non e tra le neoplasie ben differenziate e indifferenziate con un'accuratezza e specificità di quasi il 90%, e di definire la profondità dell'invasione con un'accuratezza del 95%¹⁶. I risultati a lungo termine, nei casi trattati sulla base sia delle indicazioni più restrittive sia di quelle più estese, sono riportati in due studi del 2015 che, seppur retrospettivi, sono rilevanti per dimensioni. Nello studio coreano¹⁷, in 457 pazienti con lesioni di comparabili caratteristiche, sottoposte o a chirurgia o a resezione endoscopica, si osservava un'uguale sopravvivenza a 5 anni.

Tabella 1. Indicazioni della ESD nell'EGC secondo Gotoda¹³.

	Tumore mucosale				Tumore sottomucosale	
	Ulcerazione (-)		Ulcerazione (+)		SM1	SM2
	≤20	>20	≤30	>30	≤30	Qualsiasi dimensione
Differenziato	Indicazioni a EMR	Indicazioni "allargate" a ESD	Indicazioni "allargate" a ESD	Chirurgia	Indicazioni "allargate" a ESD	Chirurgia
Indifferenziato	Valutare chirurgia	Chirurgia	Chirurgia	Chirurgia	Chirurgia	Chirurgia

Pur mancando uno studio prospettico, ben disegnato, che abbia come end-point primario la sopravvivenza, uno studio retrospettivo del National Cancer Center di Tokyo¹⁸ analizza la sopravvivenza a 5 anni di ben 2210 EGC trattati con intento curativo tramite ESD, con indicazioni sia assolute sia allargate. Gli autori riportano una sopravvivenza globale a 5 anni del 93% e una sopravvivenza libera da cancro nel 99,9%, concludendo che la ESD è la metodica indicata in entrambe le indicazioni, ristrette e allargate.

PICCOLO INTESTINO


La valutazione endoscopica del piccolo intestino prevede l'utilizzo della videocapsula e/o dell'enteroscopia diretta, assistita (enteroscopia a singolo e doppio pallone). Le indicazioni allo studio del piccolo intestino, dopo esofagogastroduodenoscopia e ileorettosigmoidocolonscopia negative, restano il sanguinamento oscuro gastrointestinale evidente o occulto e la persistenza di un quadro di anemia sideropenica, come ribadito dalle linee-guida ESGE¹⁹. Nel sanguinamento oscuro, la capacità diagnostica della videocapsula è del 61,7% come riportato in una meta-analisi del 2011²⁰. Il ricorso alla enteroscopia assistita da device è fortemente raccomandato in caso di patologie evidenziate alla videocapsula e meritevoli di trattamento endoscopico, mentre non è indicata l'esecuzione di una enteroscopia a singolo-doppio pallone come prima linea diagnostica per il suo più basso potere diagnostico, rispetto alla videocapsula¹⁹. L'enteroscopia a doppio pallone eseguita dopo videocapsula negativa evidenzia, tuttavia, patologie non evidenziate dalla videocapsula in una percentuale consistente di casi. Anche nei pazienti con anemia sideropenica, l'esame del piccolo intestino con videocapsula deve essere utilizzato come prima linea diagnostica dopo endoscopia negativa del tratto alto e del tratto basso. Il potere diagnostico in questo contesto è del 66% come evidenziato da una revisione sistematica della letteratura²¹. L'enteroscopia assistita da device resta, comunque, l'esame necessario per il trattamento di lesioni rilevate con la videocapsula.

Tratto digestivo inferiore

NEOPLASIE DEL COLON-RETTO

Nella gestione dei pazienti con lesioni del colon è cruciale poter distinguere tra lesioni neoplastiche e non neoplastiche, e nelle lesioni neoplastiche riconoscere la profondità di un'eventuale invasione sottomucosa, per scegliere l'appropriata terapia endoscopica o chirurgica. Negli ultimi anni sono stati pubblicati numerosi studi e rassegne corredati d'immagini endoscopiche ottenute con endoscopi, sia convenzionali sia magnificatori. Una revisione del 2015²² e le linee-guida giapponesi per il cancro coloretale²³ descrivono le caratteristiche morfologiche che si correlano con un'invasione di grado avanzato della sottomucosa. All'osservazione convenzionale "a luce bianca" gli aspetti macroscopici predittivi di un cancro invasivo, nell'80% dei casi, sono: la presenza di aree depresse, la scarsa distensione all'insufflazione, la rigidità di parete, la convergenza plicare, la presenza di erosioni o ulcere e la presenza di formazioni protrudenti nel contesto di un'area depressa²². La magnificazione, d'altra parte, analizza altri due aspetti: il pattern vascolare e la struttura superficiale della lesione (con tecniche di colorazione elettronica tipo NBI) e il pit-pattern (con la colorazione con indaco di carminio o cristal-violetto). Sulla base dell'entità della dilatazione dei capillari e della morfologia del pattern di superficie, studiati tramite NBI, sono stati descritti e validati differenti quadri che correlano con differenti livelli d'invasione. In pratica, l'applicazione in vivo di queste classificazioni permette di riconoscere nel 90% dei casi le lesioni da gestire con resezione chirurgica. Nella classificazione delle diverse morfologie di pit pattern (figura 1), descritta da Kudo et al.²⁴, la morfologia di tipo Vi (pattern irregolare) correla con il cancro invasivo nel 22% dei casi e la morfologia tipo Vn (pattern non strutturato) nel 90-100% dei casi.

Trial clinici randomizzati e meta-analisi evidenziano la superiorità nelle colonscopie di screening dei colonscopi NBI ad alta definizione rispetto a quelli standard a luce bianca nel riconoscimento delle lesioni neoplastiche polipoidi e non polipoidi^{25,26}. La scuola



Le figure sono riprodotte a colori nella versione online

Figura 1. Pit pattern secondo Kudo. Modificata da Kudo et al.²⁴.

giapponese considera la combinazione tra magnificazione e cromoendoscopia lo standard per la differenziazione in tempo reale delle lesioni neoplastiche da quelle non neoplastiche. La magnificazione associata a NBI permette di differenziare nell'88% dei casi le lesioni meritevoli di trattamento chirurgico - invasione profonda della sottomucosa (Sm-2, Sm-3) - da quelle in cui è sufficiente il trattamento endoscopico - localizzazione limitata alla mucosa (M) o al terzo superiore della sottomucosa (Sm-1)²⁷. La sola tecnologia NBI, senza magnificazione, è in grado di distinguere tra polipi neoplastici e polipi non neoplastici²⁸ con importanti implicazioni in termini di buona gestione clinica, ma anche di contenimento dei costi per la Sanità.

Un board internazionale ha proposto, in una classificazione detta NICE (NBI International Colorectal Endoscopic),²⁹ tre parametri di valutazione: a) colore, b) vasi, c) pattern di superficie, e diversi studi hanno confermato una buona accuratezza della classificazione sulla base di questi tre parametri nel differenziare i polipi adenomatosi da quelli iperplastici³⁰, e le lesioni invasive da quelle non invasive.

Si ritengono, comunque, necessari ulteriori studi e soprattutto un adeguato training per una futura applicazione su larga scala. È importante sottolineare che le linee-guida ESGE del 2014³¹ raccomandano con forza l'uso di colonscopi ad alta definizione nelle colonscopie di screening del cancro coloretale (CCR) e in associazione alla cromoendoscopia - convenzionale o virtuale - nella sorveglianza della sindrome di Lynch e della sindrome poliposica serrata. Nelle stesse linee-guida, inoltre, è raccomandata la cromoendoscopia per la stratificazione del rischio di invasività delle lesioni non polipoidi con componente depressa (0-IIc secondo la classificazione di Parigi) e nei laterally spreading tumor (LST) non granulari o misti. La ESD è utilizzata anche nelle lesioni del colon-retto. I risultati clinici sull'uso dell'ESD sono riportati in una rassegna sistematica di 22 studi³² che raccoglie 2841 lesioni. Questa revisione mostra una resezione curativa (R0) nell'88%

dei casi trattati con un tasso di complicanze chirurgiche post-ESD dell'1%. Un'ampia casistica giapponese³³ raccoglie 1111 neoplasie del colon-retto trattate con ESD e mostra risultati eccellenti in termini di curabilità e performance di resezione "en bloc" (~90%) con percentuali di perforazione inferiori al 5%. Implicazioni più tecniche sono ricavabili da un'altra rassegna condotta su oltre 1000 ESD coloretali eseguite al National Cancer Center di Tokyo con una resezione "en bloc" del 90%, una completezza della resezione R0 del 77% e una percentuale di perforazioni del 2,5%³⁴. In Giappone, a seguito di un percorso strutturato e organizzato, che prevedeva per tre anni l'esecuzione della tecnica solo in centri di alta specializzazione, individuati dal ministero di sanità, la ESD coloretale è compresa tra le procedure offerte dall'assicurazione sanitaria già dal 2012.

Nel 2015 sono state pubblicate le più aggiornate linee-guida giapponesi sull'argomento e anche le prime linee-guida europee^{35,36}. Le linee-guida giapponesi indicano quando ricorrere all'ESD per le lesioni coloretali (tabella 2).

Tabella 2. Indicazioni dell'ESD nelle lesioni coloretali secondo Tanaka³⁵.

LST-NG (lateral spreading tumor-non granulari), specialmente se pseudodepressi
Lesioni con pit pattern di tipo Vi
Carcinomi T1 senza segni di invasione profonda
Neoplasie mucose con morfologia pseudodepressa
Lesioni protrudenti con sospetto di cancerizzazione compresi i LST-G (lateral spreading tumor-granulari), nodulari, misti
Lesioni mucose con sospetta fibrosi
Recidive su pregresse resezioni
Tumori mucosi sporadici nell'ambito di malattie infiammatorie croniche intestinali

Le linee-guida europee esaminano anch'esse in dettaglio le indicazioni alla ESD, fornendo livello di evidenza e grado di raccomandazione. Nelle lesioni del colon-retto l'ESGE pone indicazione all'uso della ESD in tutte le lesioni con sospetto di invasione sottomucosa (morfologia depressa e pattern non granulare), se di diametro superiore a 2 cm o, comunque, giudicate non ben resecabili "en bloc" con tecnica EMR.

Gli studi storici sull'efficacia della colonscopia associata alla polipectomia nella prevenzione del cancro colo-rettale mostrano una riduzione significativa del rischio di cancro e della mortalità per cancro. Queste evidenze ottenute nell'ambito di studi clinici non sono però confermate da più recenti studi su popolazione in cui il rischio di mortalità resta alto ed è addirittura invariato nelle localizzazioni del tumore nel colon prossimale. Una delle ipotesi che spiega tali evidenze contraddittorie è il rischio nella pratica reale di non riconoscere le lesioni con la colonscopia. I "missing cancer" sono responsabili dei cosiddetti "cancri intervallari", quelli osservati nel periodo successivo a una colonscopia ne-

gativa e prima del successivo controllo eseguito con il timing previsto dalle linee-guida (figura 2).

Una meta-analisi³⁷ su 12 studi di popolazione riporta in 7912 casi i cancro rilevati nei 6-36 mesi successivi a una coloscopia negativa. Il rischio complessivo di questi "cancri intervallari" è risultato del 3,7% (95%, CI 2,8-4,9; range: 2,8-9%) e del 6,5% (95% CI 4,9-8,6) per il cancro nel colon prossimale. Questi e altri dati emersi sul rischio del "missing cancer" hanno indotto la produzione, negli anni passati, di una ricca pubblicistica tesa a identificare gli indicatori di una "colonscopia di qualità" (tasso di raggiungimento del ceco, di pulizia adeguata del colon, tempo di uscita in fase di esplorazione, ecc.) e di tutto il percorso di prevenzione del cancro coloretale e, inoltre, a definire gli standard di riferimento di tali indicatori. L'indicatore più rilevante è l'adenoma detection rate (ADR), vale a dire il tasso di adenomi rilevato nella popolazione a rischio generico. Lo studio di Kaminski et al.³⁸ ha evidenziato come sia necessario un ADR del 20% per abbattere il rischio di "cancro intervallare" (figura 3).

Esiste tuttavia una estrema variabilità di performance tra gli operatori, come rilevato dallo studio italiano EQuPE³⁹ condotto sulle coloscopie eseguite nei soggetti FIT positivi e archiviate nel database dei percorsi organizzati dello screening. Anche se il tasso di raggiungimento del ceco e l'ADR è mediamente ottimale (rispettivamente 93,1% e 44,8%), la variabilità tra gli operatori è inaccettabile (58,8%-100% e 13,5-75% rispettivamente). Altra area critica è la completezza della polipectomia, come mostrato dallo studio CARE⁴⁰ che riporta, in 346 polipectomie di lesioni di variabili dimensioni, asportate da 11 endoscopisti, un range di resezione incompleta del 6,5-22,7%. Il miglioramento delle performance è possibile se vengono misurati gli indicatori di tali performance, se si utilizzano tecnologie moderne, se si applicano azioni correttive e se si attivano percorsi di re-training. Un'altra ipotesi per spiegare l'incidenza dei tumori "intervallari" è quella relativa ai polipi/adenomi serrati. Numerose recenti acquisizioni derivano dallo studio del "pathway" serrato della neoplasia, intendendo con questa definizione lo sviluppo di lesioni carcinomatose da lesioni serrate. Il rischio di CCR sembrerebbe alto in pazienti con adenoma/polipi di tipo serrato (SSA/P)⁴¹. Tuttavia i dati sulla frequenza, sul rischio e soprattutto sui tempi della carcinogenesi da serrato risultano ancora non definitivi. Uno studio del 2014, in cui sono state rivalutate retrospettivamente oltre 7400 coloscopie con quasi 6000 polipi asportati, ha rilevato il 3% circa di lesioni serrate, l'1,1% delle quali presentava displasia. Il dato che emerge è che gli SSA/P con displasia sono più spesso e significativamente di dimensioni inferiori a 6 mm, rispetto agli adenomi avanzati e che nel 9,5% dei casi presentano una displasia di alto grado⁴². Considerando la morfologia piatta di queste lesioni e la loro frequente localizzazione a livello del colon destro, si ipotizza che parte dei "missing cancer" possa prendere origine da queste lesioni più facilmente misconosciute. Anche questa ipotesi conferma, tuttavia, la necessità di realizzare coloscopie di alta qualità.

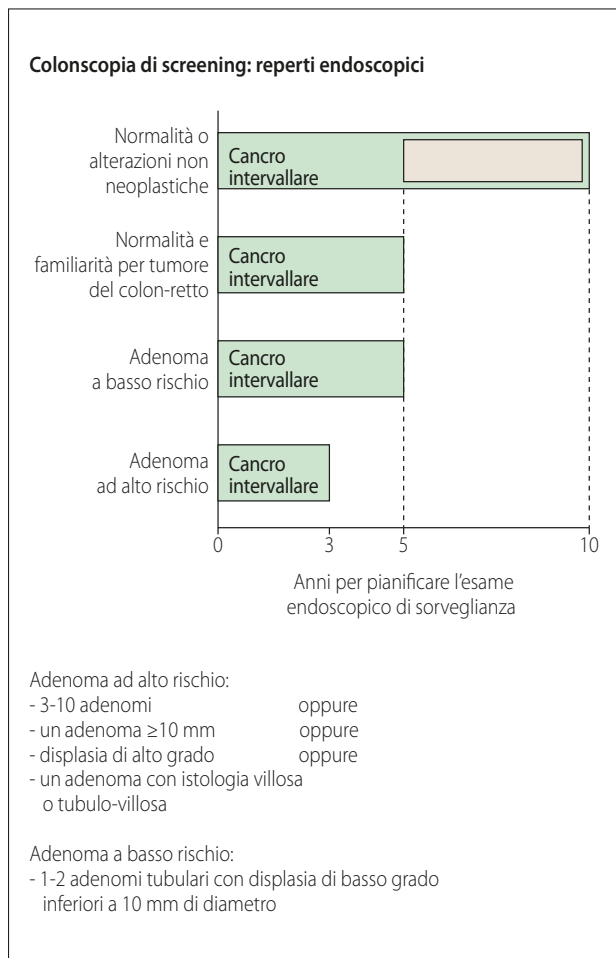


Figura 2. Intervalli della colonscopia di sorveglianza raccomandati in base al reperto della colonscopia di screening. Modificata da Kaminski et al.³⁸.

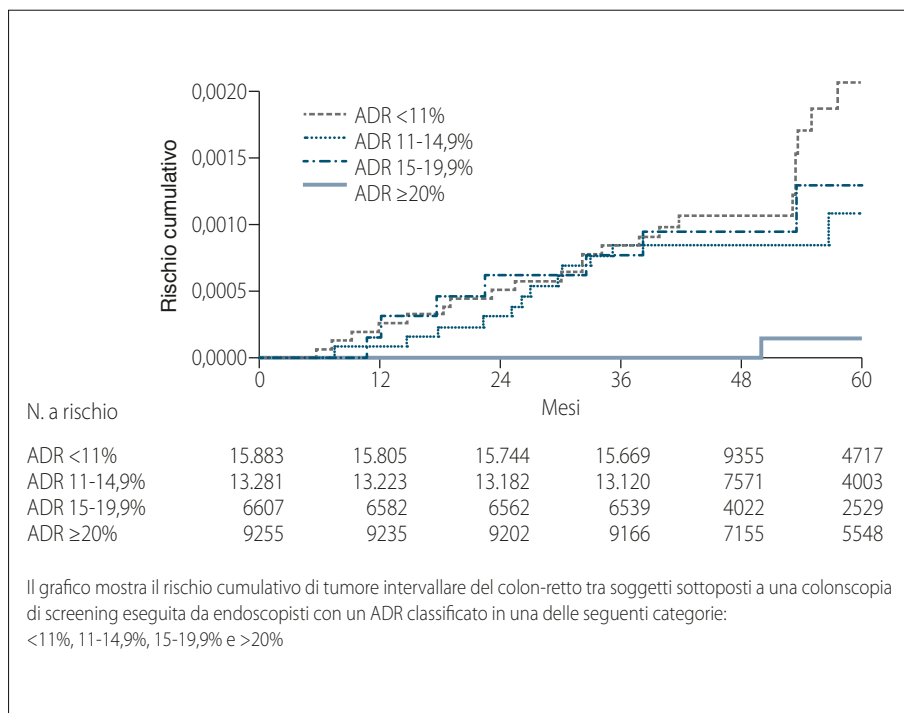


Figura 3. Rischio cumulativo di cancro intervallare del colon-retto a seconda dell'ADR (adenoma detection rate) dell'endoscopista. Modificata da Kaminski et al.³⁸

Le prospettive per i prossimi anni

La ricerca e l'innovazione tecnologica dei prossimi anni dovrà dare risposte ai problemi ancora aperti nella pratica clinica. Quindi, ricerca e innovazione dovranno essere finalizzate. Compito dei professionisti e delle loro società scientifiche sarà quello di identificare tali problemi e di valutare con evidenze se le innovazioni tecnologiche, proposte dall'industria, abbiano un reale impatto sulla pratica clinica. L'American Society for Digestive Endoscopy (ASGE) ha istituito proprio a tale scopo uno specifico programma di lavoro, la Preservation and Incorporation of Valuable endoscopic Innovations (PIVI). Le principali risposte attese dalla ricerca in endoscopia digestiva sono, attualmente, così sintetizzabili:

- Sul piano dell'innovazione tecnologica:
 - un'ulteriore implementazione delle potenzialità diagnostiche avanzate dell'endoscopia, in modo da permettere decisioni appropriate, in tempo reale, con vantaggio per la gestione del problema di salute del paziente e per il contenimento dei costi in Sanità;
 - la realizzazione e la diffusione ulteriore di approcci terapeutici endoscopici mini-invasivi e riproducibili nella pratica clinica.
- Sul piano organizzativo e formativo:
 - l'implementazione dei percorsi di qualità per assicurare livelli di assistenza ottimali e certificati;
 - la realizzazione di reti e percorsi di gestione clinica, articolati e in grado di rispondere in modo ottimale e nel loro insieme alla domanda di salute.

Conflitto di interessi: gli autori dichiarano l'assenza di conflitto di interessi.

Bibliografia

1. Coletta M, Sami SS, Nachiappan A, Fraquelli M, Casazza G, Ragunath K. Acetic acid chromoendoscopy for the diagnosis of early neoplasia and specialized intestinal metaplasia in Barrett's esophagus: a meta-analysis. *Gastrointest Endos* 2016; 83: 57-67.
2. Song J, Zhang J, Wang J, et al. Meta-analysis of the effects of endoscopy with narrow band imaging in detecting dysplasia in Barrett's esophagus. *Dis Esophagus* 2015; 28: 560-6.
3. Gupta A, Attar BM, Koduru P, Murali AR, Go BT, Agarwal R. Utility of confocal laser endomicroscopy in identifying high-grade dysplasia and adenocarcinoma in Barrett's esophagus: a systematic review and meta-analysis. *Eur J Gastroenterol Hepatol* 2014; 26: 369-77.
4. Spechler SJ, Sharma P, Souza RF, Inadomi JM, Shaheen NJ. American Gastroenterological Association medical position statement on the management of Barrett's esophagus. *Gastroenterology* 2011; 140: 1084-91.
5. Fitzgerald RC, di Pietro M, Ragunath K, et al. British Society of Gastroenterology guidelines on the diagnosis and management of Barrett's oesophagus. *Gut* 2014; 63: 7-42.
6. Shaheen NJ, Sharma P, Overholt BF, et al. Radiofrequency ablation in Barrett's esophagus with dysplasia. *N Engl J Med* 2009; 360: 2277-88.
7. Phoa KN, Pouw RE, Bisschops R, et al. Multimodality endoscopic eradication for neoplastic Barrett oesophagus: results of an European multicentre study (EURO-II). *Gut* 2016; 65: 555-62.
8. Phoa KN, van Vilsteren FG, Weusten BL, et al. Radiofrequency ablation vs endoscopic surveillance for patients with Barrett esophagus and low-grade dysplasia: a randomized clinical trial. *JAMA* 2014; 311: 1209-17.
9. ASGE Standards of Practice Committee, Evans JA, Early DS, et al. The role of endoscopy in Barrett's esophagus and other premalignant conditions of the esophagus. *Gastrointest Endosc* 2012; 76: 1087-94.

10. Rees JRE, Lao-Sirieix P, Wong A, Fitzgerald RC. Treatment for Barrett's oesophagus. *Cochrane Database of Systematic Reviews* 2010; Jan 20;(1).
11. NOSCOP POEM White Paper Committee, Stavropoulos SN, Desilets DJ, et al. Per-oral endoscopic myotomy white paper summary. *Gastrointest Endosc* 2014; 80: 1-15.
12. Werner YB, Costamagna G, Swanström LL, et al. Clinical response to peroral endoscopic myotomy in patients with idiopathic achalasia at a minimum follow-up of 2 years. *Gut* 2015; Apr 30. pii: gutjnl-2014-308649.
13. Gotoda T. Endoscopic resection of early gastric cancer. *Gastric Cancer* 2007; 10: 1-11.
14. Jee YS, Hwang SH, Rao J, et al. Safety of extended endoscopic mucosal resection and endoscopic submucosal dissection following the Japanese gastric cancer association treatment guidelines. *Br J Surg* 2009; 96: 1157-61.
15. Yong Ahn Ji, Hwoon Yong J, Kee Don C, et al. Endoscopic and oncologic outcomes after endoscopic resection for early gastric cancer: 1370 cases of absolute and extended indications. *Gastrointest Endosc* 2011; 74: 485-93.
16. Li HY, Dai J, Xue HB, et al. Application of magnifying endoscopy with narrow-band imaging in diagnosing gastric lesions: a prospective study. *Gastrointest Endosc* 2012; 76: 1124-32.
17. Kim YI, Kim YW, Choi IJ, et al. Long term survival after endoscopic resection vs surgery in early gastric cancers. *Endoscopy* 2015; 47: 293-301.
18. Suzuki H, Oda I, Abe S, et al. High rate of 5-yr survival among patients with EGC undergoing curative endoscopic submucosal dissection. *Gastric Cancer* 2016; 19: 198-205.
19. Pennazio M, Spada C, Eliakim R, et al. Small-bowel capsule endoscopy and device-assisted enteroscopy for diagnosis and treatment of small-bowel disorders: European Society of Gastrointestinal Endoscopy (ESGE) Clinical Guideline. *Endoscopy* 2015; 47: 352-76.
20. Teshima CW, Kuipers EJ, van Zanten SV, Mensink PB. Double balloon enteroscopy and capsule endoscopy for obscure gastrointestinal bleeding: an updated meta-analysis. *J Gastroenterol Hepatol* 2011; 26: 796-801.
21. Koulaouzidis A, Rondonotti E, Giannakou A, Plevris JN. Diagnostic yield of small-bowel capsule endoscopy in patients with iron-deficiency anemia: a systematic review. *Gastrointest Endosc* 2012; 76: 983-92.
22. Saito S, Tajiri H, Ikegami M. Endoscopic features of submucosal deeply invasive colorectal cancer with NBI characteristics. *Clin J Gastroenterol* 2015; 8: 353-9.
23. Watanabe T, Itabashi M, Shimada Y, et al. Japanese Society for Cancer of the Colon and Rectum (JSCCR): Guidelines 2014 for treatment of colorectal cancer. *Int J Clin Oncol* 2015; 20: 207-39.
24. Kudo S, Tamura S, Nakajima T, Yamano H, Kusaka H, Watanabe H. Diagnosis of colorectal tumorous lesions by magnifying endoscopy. *Gastrointest Endosc* 1996; 44: 8-14.
25. Pasha SF, Leighton JA, Das A, et al. Comparison of the yield and miss rate of narrow band imaging and white light endoscopy in patients undergoing screening or surveillance colonoscopy: a meta-analysis. *Am J Gastroenterol* 2012; 107: 363-70.
26. Horimatsu T, Sano Y, Tanaka S, et al. Next-generation narrow band imaging system for colonic polyp detection: a prospective multicenter randomized trial. *Int J Colorectal Dis* 2015; 30: 947-54.
27. Ikematsu H, Matsuda T, Emura F, et al. Efficacy of capillary pattern type IIIA/IIIB by magnifying narrow band imaging for estimating depth of invasion of early colorectal neoplasms. *BMC Gastroenterol* 2010; 10: 33.
28. McGill SK, Evangelou E, Ioannidis JP, Soetikno RM, Kaltenbach T. Narrow band imaging to differentiate neoplastic and non-neoplastic colorectal polyps in real time: a meta-analysis of diagnostic operating characteristics. *Gut* 2013; 62: 1704-13.
29. Hayashi N, Tanaka S, Hewett DG, et al. Endoscopic prediction of deep submucosal invasive carcinoma: validation of the narrow-band imaging international colorectal endoscopic (NICE) classification. *Gastrointest Endosc* 2013; 78: 625-32.
30. Hewett DG, Kaltenbach T, Sano Y, et al. Validation of a simple classification system for endoscopic diagnosis of small colorectal polyps using narrow-band imaging. *Gastroenterology* 2012; 143: 599-607.
31. Kamiński MF, Hassan C, Bisschops R, et al. Advanced imaging for detection and differentiation of colorectal neoplasia: European Society of Gastrointestinal Endoscopy (ESGE) Guideline. *Endoscopy* 2014; 46: 435-49.
32. Repici A, Hassan C, De Paula Pessoa D, et al. Efficacy and safety of endoscopic submucosal dissection for colorectal neoplasia: a systematic review. *Endoscopy* 2012; 44: 137-50.
33. Saito Y, Uraoka T, Yamaguchi Y, et al. A prospective, multicenter study of 1111 colorectal endoscopic submucosal dissections (with video). *Gastrointest Endosc* 2010; 72: 1217-25.
34. Sakamoto T, Takamaru H, Mori G, et al. Endoscopic submucosal dissection for colorectal neoplasms. *Ann Transl Med* 2014; 2: 26.
35. Tanaka S, Kashida H, Saito Y, et al. JGES guidelines for colorectal endoscopic submucosal dissection/endoscopic mucosal resection. *Dig Endosc* 2015; 27: 417-34.
36. Pimentel-Nunes P, Dinis-Ribeiro M, Ponchon T, et al. Endoscopic submucosal dissection: European Society of Gastrointestinal Endoscopy (ESGE) Guideline. *Endoscopy* 2015; 47: 829-54.
37. Singh S, Singh PP, Murad MH, Singh H, Samadder NJ. Prevalence, risk factors, and outcomes of interval colorectal cancers: a systematic review and meta-analysis. *Am J Gastroenterol* 2014; 109: 1375-89.
38. Kaminski MF, Regula J, Kraszewska E, et al. Quality indicators for colonoscopy and the risk of interval cancer. *N Engl J Med* 2010; 362: 1795-803.
39. Zorzi M, Senore C, Da Re F, et al. Quality of colonoscopy in an organised colorectal cancer screening programme with immunochemical faecal occult blood test: the EQUiPE study (Evaluating Quality Indicators of the Performance of Endoscopy). *Gut* 2015; 64: 1389-96.
40. Pohl H, Srivastava A, Bensen SP, et al. Incomplete polyp resection during colonoscopy-results of the complete adenoma resection (CARE) study. *Gastroenterology* 2013; 144: 74-80.
41. Rex DK, Ahnen DJ, Baron JA, et al. Serrated lesions of the colorectum: review and recommendations from an expert panel. *Am J Gastroenterol* 2012; 107: 1315-29.
42. Bouwens MW, van Herwaarden YJ, Winkens B, et al. Endoscopic characterization of sessile serrated adenomas/polyps with and without dysplasia. *Endoscopy* 2014; 46: 225-35.

Indirizzo per la corrispondenza:
Prof. Emilio Di Giulio
Azienda Ospedaliera Sant'Andrea
Sapienza Università di Roma
Via di Grottarossa 1035/39
00189 Roma
E-mail: emilio.digiulio@uniroma1.it