

Endoscopia digestiva: vie biliari e pancreas

GUIDO COSTAMAGNA¹

¹UOC, Endoscopia Digestiva Chirurgica, Policlinico Gemelli, Università Cattolica del Sacro Cuore, Roma; Endoscopie Digestive, Université de Strasbourg, USIAS, France.

Pervenuto su invito il 12 aprile 2016.

Riassunto. I recenti sviluppi tecnologici nel campo della colangiopancreatografia retrograda endoscopica e della ecoendoscopia hanno aperto nuovi scenari sia per la diagnosi sia per il trattamento delle patologie delle vie biliari e del pancreas. Per esempio, la rimozione di grandi calcoli delle vie biliari è stata resa possibile con la sfinterotomia endoscopica biliare seguita dalla dilatazione pneumatica della papilla. Anche la colangioscopia è evoluta in termini di migliore visualizzazione diretta delle vie biliari, il campionamento biptico e il trattamento delle litiasi biliari. Le protesi metalliche autoespandibili oggi sono utilizzate per lo più nelle stenosi maligne delle vie biliari, ma negli ultimi anni anche il loro ruolo nelle stenosi benigne è stato ampiamente studiato. La rapida evoluzione nel campo della radiofrequenza ha portato nuovi dispositivi che rendono più sicura l'ablazione e la palliazione dei tumori delle vie biliari. Le protesi biliari metalliche sono utilizzate anche per il drenaggio ecoendoscopico delle necrosi pancreatiche, per la coledocoduodenostomia e la colecistogastrotomia.

Parole chiave. Calcoli biliari, colangiopancreatografia retrograda endoscopica, ecoendoscopia, necrosi pancreatiche, protesi metalliche autoespandibili, radiofrequenza, stenosi biliari maligne e benigne.

Digestive endoscopy: biliary tract and pancreas.

Summary. New technological developments in endoscopic retrograde cholangiopancreatography and endoscopic ultrasound, both for diagnosis and treatment of biliary and pancreatic diseases, have opened up new scenarios in the recent years. For instance, removal of large bile duct stones with endoscopic sphincterotomy followed by large balloon dilation has been proven to be a safe and effective technique. Also cholangioscopy evolved in terms of better imaging, tissue acquisition and stones management. Self-expandable metal stents are used mostly for malignant diseases, but their role in benign diseases has also been deeply investigated in the last years. The rapid evolution in the field of radiofrequency brought new devices for safer ablation and palliation of biliary tumours. Self-expandable metal stents are also used for ultrasound-guided drainage of walled off pancreatic necrosis and for choledocoduodenostomy and cholecystogastrotomy.

Key words. Biliary calculi, endoscopic retrograde cholangiopancreatography, endoscopic ultrasound, malignant and benign biliary stenosis, pancreatic necrosis, radiofrequency, self-expandable metal stents.

Introduzione

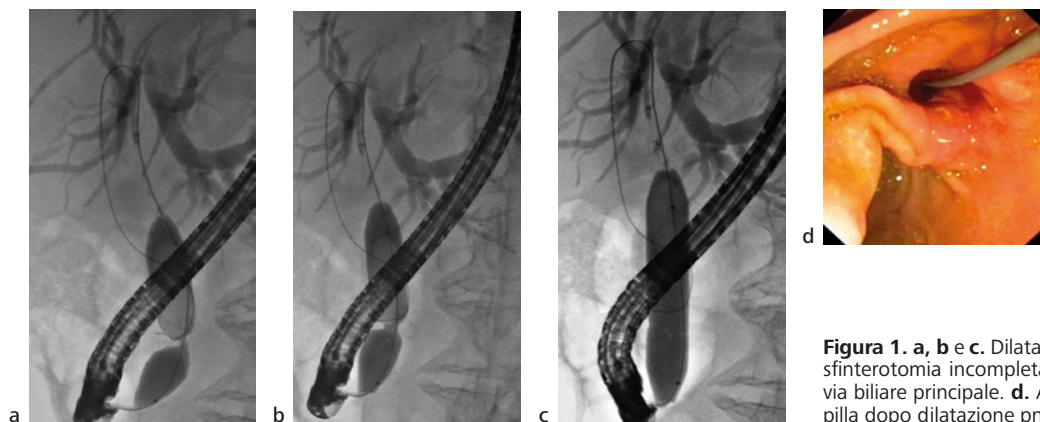
Il ruolo dell'endoscopia nella diagnosi e trattamento delle patologie bilio-pancreatiche ha acquisito, negli ultimi anni, un ulteriore incremento grazie allo sviluppo e all'affermazione di nuove tecniche e tecnologie sia nell'ambito della colangiopancreatografia retrograda endoscopica (CPRE) sia in quello dell'ecoendoscopia (EUS). In questo articolo, che non ha nessuna pretesa di essere esaustivo, ne verranno descritte e discusse alcune di quelle che possono avere un impatto sull'attività quotidiana di un servizio di endoscopia digestiva che si occupa di patologia bilio-pancreatica.

CPRE

DILATAZIONE PNEUMATICA DELLA PAPILLA

Una delle principali indicazioni all'esecuzione di una CPRE terapeutica rimane la calcolosi della via biliare principale (VBP). L'approccio tradizionale consiste nell'esecuzione di una sfinterotomia endoscopica seguita dall'estrazione dei calcoli dalla VBP con cestelli

di Dormia o cateteri a palloncino di Fogarty a seconda delle dimensioni e della consistenza dei calcoli stessi. Le principali complicanze della sfinterotomia endoscopica sono rappresentate dalla pancreatite acuta, dall'emorragia e dalla perforazione retroduodenale: le ultime due sono sostanzialmente correlate con l'estensione verso l'alto dell'incisione dell'infundibolo papillare. Il limite più importante all'estrazione dei calcoli della VBP è invece legato alle loro dimensioni, sia assolute che relative al diametro della VBP terminale (disproporzione). Per limitare il rischio di complicanze e per facilitare l'estrazione dei calcoli di grosse dimensioni si è ricorso, sempre più frequentemente negli ultimi anni, all'associazione di una sfinterotomia limitata con un'immediata dilatazione pneumatica della sfinterotomia stessa calibrata sul diametro della VBP (in genere da 10 a 15 mm) (figura 1)¹. Numerosi studi²⁻⁸ hanno confrontato questo atteggiamento con la metodica classica, associata o meno alla litotrixxia meccanica in caso di calcoli di grosse dimensioni, dimostrando la sicurezza e l'efficienza della metodica combinata. L'esecuzione di una sfinterotomia limitata dovrebbe proteggere, almeno parzialmente, dal rischio di pancreatite acuta: in effetti, uno studio comparativo tra sfinterotomia endoscopica e dilatazione pneumatica della papilla per calcolosi della VBP con-



Le figure sono riprodotte a colori nella versione online.

Figura 1. a, b e c. Dilatazione pneumatica biliare dopo sfinterotomia incompleta per rimozione di litiasi dalla via biliare principale. d. Aspetto endoscopico della papilla dopo dilatazione pneumatica.

dotto nei primi anni 2000 negli USA era stato sospeso prima del termine per l'elevata incidenza di pancreatite acuta nel gruppo sottoposto a sola dilatazione pneumatica⁹. Alcuni dettagli tecnici¹⁰ sono importanti per limitare i rischi di questa metodica: a) utilizzare palloni ad alta pressione su filo guida, gonfiandoli lentamente e progressivamente fino a ottenere il diametro previsto senza superare il diametro della VBP a monte, per limitare il rischio di perforazione; b) mantenere il pallone gonfio per circa un minuto (alcuni autori raccomandano di prolungare la dilatazione a 2 minuti), al fine di ottenere una dilatazione efficace e limitare il rischio di emorragia comprimendo il tessuto.

L'impiego di questa tecnica ha permesso di limitare il numero di litotrisse meccaniche che, pur generalmente molto efficaci nel frammentare i grossi calcoli e facilitarne l'estrazione, hanno tuttavia alcuni limiti: impossibilità di catturare il calcolo per le dimensioni o per la posizione, rischio di rottura del Dormia durante la litotrixxia, incarcerationamento del Dormia in caso di mancata frammentazione. Nell'algoritmo odierno delle procedure di estrazione litiasica, la dilatazione pneumatica può essere presa in considerazione come seconda manovra, dopo una sfinterotomia anche non completa, in caso di litiasi della VBP di grosse dimensioni o in caso di disproporzione tra le dimensioni dei calcoli e del tratto terminale del coledoco. La dilatazione pneumatica della papilla intatta dovrebbe essere evitata per l'alto rischio di pancreatite acuta: rimane peraltro l'unica opzione in caso di gravi disturbi della coagulazione e in casi particolari, quali alterazioni anatomiche delle prime vie digestive (pregressa resezione gastroduodenale secondo Billroth II, pregresso by-pass gastrico per obesità, ecc.), quando la regione papillare può essere raggiunta solo con strumenti a visione frontale e l'esecuzione di una sfinterotomia può essere inattuabile^{11,12}. Per prevenire l'insorgenza di una pancreatite acuta, in questi casi è stato proposto il posizionamento sistematico di una piccola protesi pancreatica temporanea¹³.

COLANGIOSCOPIA

La colangioscopia transpapillare non è una tecnica nuova, essendo stata descritta alla fine degli anni

'70¹⁴. Negli ultimi anni, tuttavia, dopo che per molto tempo è rimasta una tecnica di nicchia soprattutto per l'alto costo legato alla fragilità dei colangioscopi a fibre ottiche, la colangioscopia è ritornata di attualità grazie all'avvento di nuove tecnologie, che l'hanno resa più semplice da eseguire e con qualità d'immagine nettamente migliorata. Per molti anni la colangioscopia transpapillare si è basata sul concetto del "mother and baby scope", che richiede due operatori, uno che manovra il duodenoscopia "mother" e l'altro che manovra il colangioscopia "baby" introdotto nel canale operatore. Con la creazione del sistema chiamato SpyGlass (Boston Scientific, USA), a uso singolo e manovrabile da un solo operatore che controlla sia il duodenoscopia sia il colangioscopia che viene fissato sul manico del duodenoscopia, il concetto di colangioscopia è stato rivoluzionato e ha reso l'esame molto più accessibile¹⁵. In pratica, l'operatore può decidere in qualsiasi momento dell'ERCP di eseguire una colangioscopia, senza che questa debba essere stata programmata in partenza ("plug and play"). Il sistema, che nella sua versione iniziale utilizzava un fascio di fibre ottiche per ottenere l'immagine, è stato recentemente realizzato nella versione digitale ottenendo un sensibile miglioramento della qualità dell'immagine e una maggiore manovrabilità degli accessori (pinze da biopsia, fibre laser per litotrixxia) grazie a un piccolo incremento del diametro del canale operatore¹⁶.

Le principali indicazioni a eseguire una colangioscopia non si sono modificate negli anni¹⁷. A scopo diagnostico, l'osservazione diretta della mucosa delle vie biliari viene principalmente utilizzata per la diagnosi differenziale (benigno/maligno) delle stenosi indeterminate e per l'ottenimento di biopsie mirate delle lesioni intraduttali. La principale indicazione terapeutica è invece rappresentata dalla litotrixxia intracorporea dei grossi calcoli inestraibili con metodiche tradizionali (figura 2): questa può essere eseguita con sonde da litotrixxia elettroidraulica oppure con luce laser (i più utilizzati sono i laser a olmio)¹⁸. Altre indicazioni descritte, ma molto più rare, sono le seguenti: inserzione di filo guida sotto visione diretta in caso di stenosi "difficili", di fibre per terapia fotodinamica, di

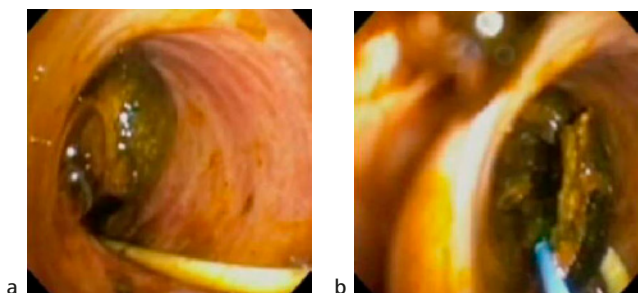


Figura 2. a. Colangioscopia diretta che mette in evidenza calcolo nella via biliare principale. b. Frammenti litiasici dopo rottura intrabiliare della litiasi con laser.

minisonde ecografiche e di fibre laser per studio della superficie mucosa con microscopia confocale.

Lo stesso strumento può anche essere utilizzato sul versante pancreatico, anche se le indicazioni alla pancreatoscopia sono molto più rare. Di fatto, esse si limitano all'esplorazione del sistema duttale in caso di neoplasia papillare mucosecemente coinvolgente il dotto pancreatico principale (IPMN-Main Duct) per stabilire l'estensione della patologia e ottenerne un campione bioptico in vista di una resezione chirurgica¹⁹. Nonostante la facilità d'uso di questi nuovi sistemi, le complicanze registrate (pancreatite e colangite acuta) sono purtroppo ancora superiori rispetto all'ERCP terapeutica non associata alla colangioscopia: per questa ragione, il suo impiego viene a tutt'oggi raccomandato solo in Centri terziari di riferimento²⁰.

Anche la colangioscopia diretta transorale, descritta già negli anni '70²¹, ma di fatto rimasta per molti anni inutilizzata, è recentemente riemersa nella pratica clinica grazie alla disponibilità di endoscopi di piccolo calibro²² e allo sviluppo di prototipi dedicati (Olympus, Tokyo, Japan)²³. Le indicazioni alla colangioscopia diretta transorale sono essenzialmente le stesse della colangioscopia trans-duodenoscopia. La percentuale di successo è però decisamente inferiore per la difficoltà della tecnica di inserimento dell'endoscopio attraverso la sfinterotomia e di mantenimento dello stesso nella corretta posizione una volta all'interno delle vie biliari. Per contro, la qualità dell'immagine endoscopica è ovviamente nettamente superiore e l'impiego di strumenti dedicati permette anche di utilizzare metodiche di cromoendoscopia virtuale, come il Narrow Band Imaging (NBI), che potrebbero avere un impatto positivo sulle capacità di discriminare le lesioni neoplastiche da quelle infiammatorie.

La colangioscopia rappresenta sicuramente un importante mezzo diagnostico-terapeutico complementare all'ERCP: ma qual è il suo reale impatto sull'outcome dei pazienti con patologia bilio-pancreatica? Per quanto riguarda l'aspetto diagnostico, l'importanza della colangioscopia è senz'altro inversamente proporzionale alla qualità della radiologia

impiegata in corso di ERCP. La qualità della radiologia, ma anche la qualità della capacità interpretativa delle immagini radiologiche, non è un aspetto secondario dell'ERCP, bensì parte integrante fondamentale per la corretta diagnosi e terapia: l'utilizzo della colangioscopia può sopperire solo parzialmente a una radiologia non ottimale e, comunque, a costi non indifferenti. Per quel che riguarda l'aspetto terapeutico (calcolosi "difficili"), la principale alternativa alla litotrixxia intracorporea sotto visione è rappresentata dalla litotrixxia extracorporea a onde d'urto (ESWL). Ne consegue che se l'accesso a una ESWL è facile, l'importanza della disponibilità della litotrixxia intracorporea verrà diminuita. Peraltro, il vantaggio principale di poter disporre di un colangioscopio e di un sistema di litotrixxia intracorporea è quello di poter risolvere il caso durante un'unica procedura. L'importanza pratica della colangioscopia deve quindi oggi essere valutata nel contesto generale dell'organizzazione locale, che può essere molto variabile da caso a caso. Il volume dell'attività di ERCP è ovviamente un'ulteriore discriminante da valutare in questo contesto.

PROTESI METALLICHE AUTOESPANDIBILI NELLA PATOLOGIA BENIGNA

Il posizionamento di protesi metalliche autoespandibili è considerato attualmente il trattamento di scelta per la palliazione delle stenosi neoplastiche biliari in pazienti inoperabili o con neoplasie non resecabili chirurgicamente²⁴. Per ovviare alla crescita neoplastica attraverso le maglie metalliche di queste protesi, principale causa di malfunzionamento nei mesi successivi al loro posizionamento, sono state sviluppate dapprima protesi metalliche parzialmente ricoperte da materiale plastico di vario tipo e, più recentemente, anche totalmente ricoperte. Queste ultime, essendo teoricamente sempre rimovibili grazie alla loro copertura che impedisce la crescita di tessuto all'interno delle maglie, sono potenzialmente utilizzabili anche per il trattamento di patologia benigna che non richiede un trattamento protesico definitivo. Le stenosi benigne delle vie biliari suscettibili di trattamento endoscopico sono essenzialmente di tre tipi: le stenosi iatrogene post-operatorie della via biliare principale, le stenosi dell'anastomosi coledoco-coledocica dopo trapianto di fegato ortotopico e le stenosi del coledoco intrapancreatico che si possono manifestare nel corso dell'evoluzione di una pancreatite cronica (figura 3). Pur essendo molto diverse tra di loro per localizzazione, caratteristiche anatomico-patologiche e storia naturale, tutte possono beneficiare di un trattamento endoscopico definitivo mediante posizionamento di protesi a scopo dilatativo. La strategia correntemente adottata e ampiamente validata consiste nel posizionamento di protesi di plastica multiple di grosso calibro (8.5, 10, 11.5 French)²⁵: in genere le protesi vengono lasciate in sede per 3-5 mesi e,

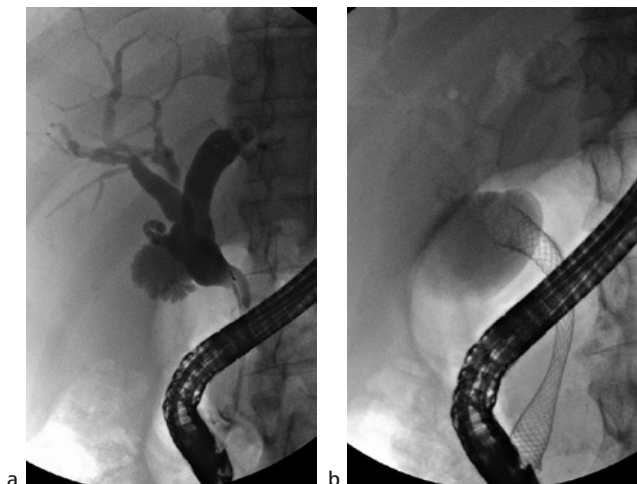


Figura 3. a. Stenosi benigna della via biliare principale (tratto intra-pancreatico) secondaria a pancreatite cronica (notare le pareti lisce e regolari del tratto stenotico). b. Dopo posizionamento di endoprotesi metallica autoespandibile completamente ricoperta.

alla procedura successiva, il loro numero viene aumentato progressivamente fino a ottenere la scomparsa radiologica della stenosi. Questo trattamento ha di solito la durata di 12 mesi e richiede quindi l'esecuzione di 3-4 ERCP, in media. I risultati, anche a lungo termine, di questa strategia terapeutica sono ottimi²⁶, in particolare per le stenosi iatrogene e post-trapianto di fegato²⁷, con risoluzione della stenosi in più del 90% dei casi. Tuttavia, questa strategia terapeutica è impegnativa, richiede un'ottima compliance da parte del paziente e necessita di plurimi interventi endoscopici, con i relativi costi. Inoltre, i risultati ottenuti in caso di pancreatite cronica non sono ottimali. Un'alternativa alle protesi di plastica multiple può essere rappresentata dalle protesi metalliche autoespandibili completamente ricoperte (fully covered self-expanding metal stents - FC-SEMS) grazie alla loro caratteristica di essere rimovibili. I vantaggi del loro impiego deriverebbero dal calibro della dilatazione ottenibile con una sola protesi (8 o 10 mm) e dal numero di ERCP ridotto a due: una per l'impianto e la seconda per la rimozione a termine trattamento. Diversi studi hanno valutato questa ipotesi, ottenendo risultati molto promettenti: lo studio multicentrico più numeroso²⁸ ha dimostrato che la risoluzione della stenosi può essere ottenuta nel 76% dei casi con una recidiva, a circa due anni dalla rimozione, del 14%. Uno studio randomizzato multicentrico ha recentemente comparato l'efficacia delle protesi di plastica con quella delle FC-SEMS²⁹: la risoluzione della stenosi è stata ottenuta in 41/48 (85,4%) nel gruppo di pazienti trattati con protesi di plastica e in 50/54 (92,6%) in quello trattato con protesi metalliche. Il numero di ERCP era in media di 3,24 e 2,14 nei due gruppi ($p < 0,001$). Entrambi questi studi hanno un limite importante: quello di aver arruolato solo un piccolo numero di stenosi iatrogene. Le stenosi iatrogene

post-colecistectomia sono tecnicamente le più difficili da trattare e spesso presentano caratteristiche che non consentono l'impiego di protesi metalliche. In primo luogo esse sono spesso localizzate al terzo superiore della VBP in vicinanza della convergenza biliare: l'impiego di protesi metalliche coperte rischierebbe di interrompere la convergenza biliare stessa con le prevedibili conseguenze. In secondo luogo, la VBP al di sotto della stenosi è in questi casi generalmente di calibro normale, con conseguente rischio di danno indotto da protesi metalliche del diametro di 8-10 mm. Ulteriori limiti all'impiego di FC-SEMS nelle stenosi benigne sono relativi al loro rischio di migrazione distale nel corso del trattamento, con conseguente riduzione dei tempi di dilatazione efficace della stenosi, e, più raramente, di migrazione prossimale, con conseguente difficoltà nella loro rimozione. In quest'ultimo caso può rendersi necessario ricorrere al posizionamento di una seconda protesi all'interno di quella migrata prossimalmente per poi procedere, a distanza di qualche settimana, alla rimozione di entrambe³⁰. Anche il tempo di permanenza della protesi per ottenere un'adeguata dilatazione della stenosi è ancora oggetto di studio: nella maggior parte delle esperienze pubblicate, le protesi vengono lasciate in sede da 3 a 6 mesi, ma, in qualche caso, anche un anno. Queste tempistiche sono scelte in maniera empirica, ed è probabile che, grazie a ulteriori studi, il tempo di permanenza delle protesi verrà deciso in funzione dell'eziologia della stenosi. Non avendo quindi parametri definitivi, l'utilizzo delle FC-SEMS nella patologia benigna viene attualmente consigliato soltanto nell'ambito di studi clinici²⁴.

ABLAZIONE CON RADIOFREQUENZA (RFA)

Da numerosi anni sono disponibili diverse tecnologie per l'ablazione tissutale, alcune delle quali utilizzabili anche per via endocanalare nelle vie biliari: in particolare, la terapia fotodinamica³¹ e la brachiterapia con fili di iridio³². Entrambe queste tecnologie sono state principalmente utilizzate nell'ambito del trattamento palliativo di neoplasie inoperabili coinvolgenti le vie biliari, in associazione con il trattamento protesico ed eventualmente di altre terapie adiuvanti, nell'intento di ottenere un controllo locale della malattia e di prolungare la pervietà delle protesi. L'evidenza scientifica disponibile a supporto dell'utilizzo sistematico di queste terapie è però ancora piuttosto debole, per la mancanza di un numero adeguato di studi prospettivi randomizzati. Inoltre, si tratta di procedure ad alto impegno tecnologico e dai costi piuttosto elevati.

La radiofrequenza (corrente multipolare a elevatissima frequenza, 450-500 kHz) è stata utilizzata largamente per il trattamento locale di tumori solidi di vari organi (in particolare nelle metastasi epatiche da carcinoma coloretale³³, generalmente somministrata per via percutanea dopo puntura del bersaglio sot-

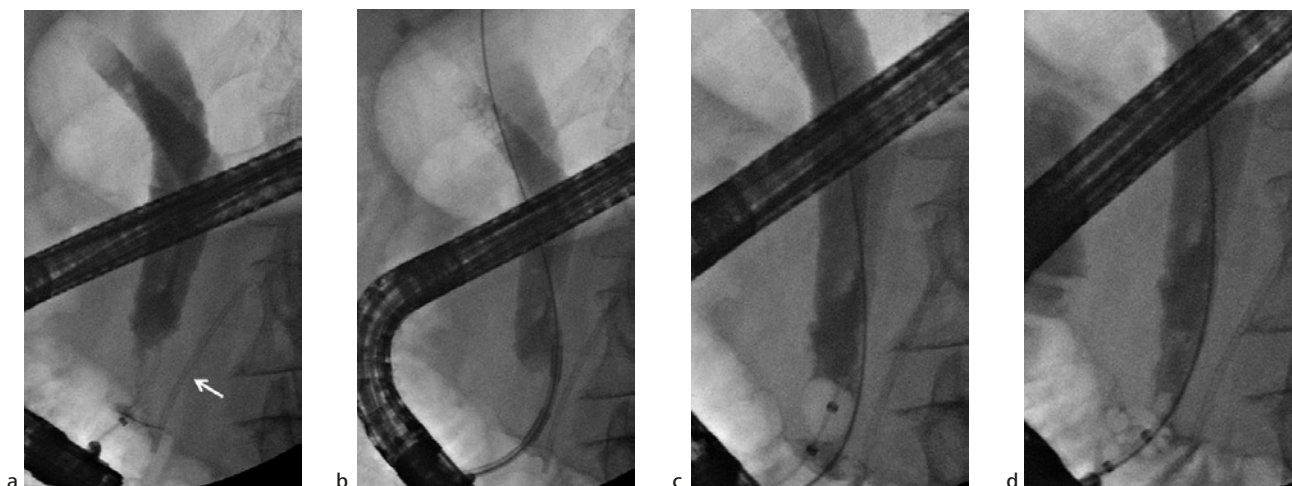


Figura 4. a. Alla colangiografia evidenza di stenosi neoplastica del terzo inferiore della via biliare principale. La freccia bianca indica una endoprotesi pancreatica plastica posizionata come profilassi da pancreatite acuta dopo CPRE. b. Il catetere di radiofrequenza (catetere di Habib) nel tratto stenotico della via biliare principale (ablazione eseguita a 10 W con effetto 8, bipolare). c. Colangiografia con palloncino occlusivo che mostra buon esito della radiofrequenza. d. Aspetto finale della stenosi neoplastica dopo ablazione con radiofrequenza.

to guida ecografica. Recentemente, sono stati sviluppati dei cateteri per radiofrequenza utilizzabili, per via endoscopica e su filo guida, nel distretto biliare. Attualmente sono disponibili due sistemi: il catetere di Habib (EndoHPB, EMCision Ltd, London, UK), che utilizza come generatore di corrente l'unità di diatermocoagulazione ERBE (figura 4)³⁴, e il sistema Starmed (TaeWoong, South Korea), che comprende, oltre alle sonde con diverse lunghezze della parte attiva, uno specifico generatore con sistemi di controllo della temperatura molto sofisticati. Il principio della RFA nelle vie biliari si basa sulla capacità di indurre una necrosi tissutale secondaria al calore sviluppato tra gli elettrodi posti sul catetere: la termoablazione ha come primo obiettivo la citoreduzione delle stenosi neoplastiche prima dell'inserimento di protesi³⁵, ma è stata utilizzata anche per la ricanalizzazione di protesi metalliche occluse dalla crescita neoplastica tra le maglie (*ingrowth*)³⁶. Un'ulteriore indicazione "di nicchia" è la termoablazione del tessuto adenomatoso residuo dopo papillectomia, in caso di crescita intracoleodocica dell'adenoma.

La RFA intrabiliare non è priva di complicanze, in particolare di tipo emorragico, e va utilizzata con prudenza soprattutto a livello delle vie biliari intraepatiche per la stretta connessione anatomica con le strutture vascolari della triade portale³⁷.

Al momento non sono disponibili studi prospettici randomizzati che dimostrino l'efficacia della RFA in termini di miglioramento della sopravvivenza nei pazienti con neoplasie avanzate del distretto bilio-pancreatico. Tuttavia, l'ipotesi che la RFA possa indurre anche effetti sistemici positivi di tipo immunomodulatore è attualmente allo studio³⁸.

La RFA potrebbe quindi porsi come valida alternativa ad altre tecniche di ablazione tissutale, per la sua semplicità di esecuzione, per il costo molto contenuto e per la relativa sicurezza³⁹.

EUS

L'ecoendoscopia sta assumendo un ruolo sempre più importante nella gestione della patologia bilio-pancreatica sia dal punto di vista diagnostico sia da quello terapeutico. In questo ambito, gli strumenti a scansione lineare hanno praticamente soppiantato quelli a scansione radiale proprio per la capacità di assolvere a entrambi i compiti. Recentemente, grazie allo sviluppo tecnologico delle protesi autoespandibili, una serie di interventi eseguiti sotto guida ecoendoscopica sono diventati possibili e stanno progressivamente trovando la loro collocazione negli algoritmi terapeutici.

DRENAGGIO ECOENDOGUIDATO DI NECROSI PANCREATICHE

Il drenaggio delle raccolte fluide pancreatiche sotto guida ecoendoscopica è ormai da molti anni considerato come il "gold standard". A tal fine vengono generalmente utilizzate una o più protesi di plastica a doppio "pigtail", per via transgastrica o transduodenale, che garantiscono lo svuotamento del contenuto liquido delle raccolte. In caso di raccolte a contenuto parzialmente o prevalentemente solido (walled off pancreatic necrosis - WOPN), e soprattutto per le necrosi infette, il drenaggio con protesi di plastica non è solitamente sufficiente a evacuare la parte necrotica e infetta. Dopo aver penetrato la raccolta con un ago da 19G e posizionato un filo guida, l'inserimento di protesi metalliche autoespandibili di grosso calibro (≥ 10 mm) facilita lo svuotamento spontaneo del materiale necrotico e, qualora fosse necessario, consente l'accesso alla cavità di un gastroscopio a visione frontale per effettuare una "necrosectomia" attiva utilizzando

sotto visione diretta vari accessori (anse da polipectomia, cestelli di Dormia, pinze da corpo estraneo, retini per recupero polipi, ecc.). Questo approccio mini-invasivo a una patologia molto complessa è stato confrontato con il trattamento chirurgico tradizionale in uno studio multicentrico randomizzato e controllato su 22 pazienti⁴⁰. Nel gruppo di pazienti sottoposti a necrosectomia endoscopica, gli autori hanno osservato una netta riduzione della risposta proinfiammatoria (misurazione di interleuchina 6), ridotte complicanze post-intervento, sanguinamento, fistole o morte. Mentre all'inizio di questa esperienza venivano utilizzate le stesse protesi metalliche impiegate nelle vie biliari, un ulteriore progresso è stato ottenuto grazie alla messa a punto di protesi metalliche autoespandibili dedicate, in grado di giustapporre i due versanti della comunicazione tra stomaco e raccolta, diminuendo drasticamente il rischio di migrazione (Nagy stent, TaeWoong, South Korea e Axios, Boston Scientific, USA)^{41,42}. Nel sistema Axios è stata successivamente introdotta un'ulteriore modifica (punta dell'ago diatermica e rilascio sotto esclusivo controllo ecografico della protesi senza posizionamento di filo guida - Hot-Axios) che rende la procedura molto rapida ed efficace.

COLEDUCODUODENOSTOMIA E COLECISTOGASTROSTOMIA ECOENDOGUIDATE

Lo stesso modello di protesi (Hot-Axios), di dimensioni ridotte, in grado di giustapporre i tessuti, viene anche utilizzato per creare un'anastomosi coledocoduodenale in caso di ittero ostruttivo neoplastico con papilla non raggiungibile o non incannulabile⁴³. Con lo stesso principio si possono oggi trattare pazienti con colecistite acuta a elevato rischio chirurgico, creando un'anastomosi colecisto-gastrica in alternativa a una colecistostomia percutanea.

Sia la coledoco-duodenostomia sia la colecistogastrostomia ecoendoguidate sono attualmente oggetto di studi prospettivi e comparativi.

Conflitto di interessi: l'autore dichiara l'assenza di conflitto di interessi.

Bibliografia

- Kim TH, Kim JH, Seo DW, et al. International consensus guidelines for endoscopic papillary large-balloon dilation. *Gastrointest Endosc* 2016; 83: 37-47.
- Yang XM, Hu B. Endoscopic sphincterotomy plus large-balloon dilation vs endoscopic sphincterotomy for choledocholithiasis: a meta-analysis. *World J Gastroenterol* 2013; 19: 9453-9460.
- Rouquette O, Bommelaer G, Abergel A, Poincloux L. Large balloon dilation post endoscopic sphincterotomy in removal of difficult common bile duct stones: a literature review. *World J Gastroenterol* 2014; 20: 7760-6.
- Teoh AY, Cheung FK, Hu B, et al. Randomized trial of endoscopic sphincterotomy with balloon dilation versus endoscopic sphincterotomy alone for removal of bile duct stones. *Gastroenterology* 2013; 144: 341-5.
- Heo JH, Kang DH, Jung HJ, et al. Endoscopic sphincterotomy plus large-balloon dilation versus endoscopic sphincterotomy for removal of bile-duct stones. *Gastrointest Endosc* 2007; 66: 720-6.
- Tanaka S, Sawayama T, Yoshioka T. Endoscopic papillary balloon dilation and endoscopic sphincterotomy for bile duct stones: long-term outcomes in a prospective randomized controlled trial. *Gastrointest Endosc* 2004; 59: 614-8.
- Ersöz G, Tekesin O, Ozutemiz AO, Gunsar F. Biliary sphincterotomy plus dilation with a large balloon for bile duct stones that are difficult to extract. *Gastrointest Endosc* 2003; 57: 156-9.
- Draganov PV, Evans W, Fazel A, Forsmark CE. Large size balloon dilation of the ampulla after biliary sphincterotomy can facilitate endoscopic extraction of difficult bile duct stones. *J Clin Gastroenterol* 2009; 43: 782-6.
- Disario JA, Freeman ML, Bjorkman DJ, et al. Endoscopic balloon dilation compared with sphincterotomy for extraction of bile duct stones. *Gastroenterology* 2004; 127: 1291-9.
- Teoh AY, Lau JY. Tips in biliary stone removal using endoscopic papillary large balloon dilation. *J Hepatobiliary Pancreat Sci* 2015; 22: E8-11.
- Jang JS, Lee S, Lee HS, et al. Efficacy and safety of endoscopic papillary balloon dilation using cap-fitted forward-viewing endoscope in patients who underwent Billroth II gastrectomy. *Clin Endosc* 2015; 48: 421-7.
- Cheng CL, Liu NJ, Tang JH, et al. Double-balloon enteroscopy for ERCP in patients with Billroth II anatomy: results of a large series of papillary large-balloon dilation for biliary stone removal. *Endosc Int Open* 2015; 3: E216-E222.
- Nakahara K, Okuse C, Suetani K, et al. A novel approach for endoscopic papillary balloon dilation with the guide-wire left in the pancreatic duct to ensure pancreatic stenting. *Hepatogastroenterology* 2015; 62: 1023-7.
- Urakami Y. Peroral cholangiopancreatography (PCPS) and peroral direct cholangioscopy (PDCS). *Endoscopy* 1980; 12: 30-7.
- Chen YK, Pleskow DK. SpyGlass single-operator peroral cholangiopancreatography system for the diagnosis and therapy of bile-duct disorders: a clinical feasibility study (with video). *Gastrointest Endosc* 2007; 65: 832-41.
- Navaneethan U, Hasan MK, Kommaraju K, et al. Digital single-operator cholangiopancreatography (soc) in the diagnosis and management of pancreaticobiliary disorders: a multicenter clinical experience (with video). *Gastrointest Endosc* 2016 Mar 16. pii: S0016-5107(16)01051-8.
- Tringali A, Lemmers A, Meves V, et al. Intraductal biliopancreatic imaging: European Society of Gastrointestinal Endoscopy (ESGE) technology review. *Endoscopy* 2015; 47: 739-53.
- Patel SN, Rosenkranz L, Hooks B, et al. Holmium-yttrium aluminum garnet laser lithotripsy in the treatment of biliary calculi using single-operator cholangioscopy: a multicenter experience (with video). *Gastrointest Endosc* 2014; 79: 344-8.
- Arnelo U, Siiki A, Swahn F, et al. Single-operator pancreatoscopy is helpful in the evaluation of suspected intraductal papillary mucinous neoplasms (IPMN). *Pancreatology* 2014; 14: 510-4.
- Lubbe J, Arnelo U, Lundell L, et al. ERCP-guided cholangioscopy using a single-use system: nationwide register-based study of its use in clinical practice. *Endoscopy* 2015; 47: 802-7.
- Urakami Y, Seifert E, Butke H. Peroral direct cholangioscopy (PDCS) using routine straight-view endoscope: first report. *Endoscopy* 1977; 9: 27-30.
- Moon JH, Ko BM, Choi HJ, et al. Direct peroral cholangioscopy using an ultra-slim upper endoscope for the

- treatment of retained bile duct stones. *Am J Gastroenterol* 2009; 104: 2729-33.
23. Itoi T, Nageshwar RD, Sofuni A, et al. Clinical evaluation of a prototype multi-bending peroral direct cholangioscope. *Dig Endosc* 2014; 26: 100-7.
 24. Dumonceau JM, Tringali A, Blero D, et al. Biliary stenting: indications, choice of stents and results: European Society of Gastrointestinal Endoscopy (ESGE) clinical guideline. *Endoscopy* 2012; 44: 277-98.
 25. Perri V, Familiari P, Tringali A, Boskoski I, Costamagna G. Plastic biliary stents for benign biliary diseases. *Gastrointest Endosc Clin N Am* 2011; 21: 405-33, viii.
 26. Costamagna G, Tringali A, Mutignani M, et al. Endotherapy of postoperative biliary strictures with multiple stents: results after more than 10 years of follow-up. *Gastrointest Endosc* 2010; 72: 551-7.
 27. Tringali A, Barbaro F, Pizzicannella M, et al. Endoscopic management with multiple plastic stents of anastomotic biliary stricture following liver transplantation: long-term results. *Endoscopy* 2016 Feb 9. [Epub ahead of print].
 28. Deviere J, Nageshwar RD, Puspok A, et al. Successful management of benign biliary strictures with fully covered self-expanding metal stents. *Gastroenterology* 2014; 147: 385-95.
 29. Cote GA, Slivka A, Tarnasky P, et al. Effect of covered metallic stents compared with plastic stents on benign biliary stricture resolution: a randomized clinical trial. *JAMA* 2016; 315: 1250-7.
 30. Tringali A, Blero D, Boskoski I, et al. Difficult removal of fully covered self expandable metal stents (SEMS) for benign biliary strictures: the "SEMS in SEMS" technique. *Dig Liver Dis* 2014; 46: 568-71.
 31. Ortner MA, Liebetrueth J, Schreiber S, et al. Photodynamic therapy of nonresectable cholangiocarcinoma. *Gastroenterology* 1998; 114: 536-42.
 32. Montemaggi P, Costamagna G, Dobelbower RR, et al. Intraluminal brachytherapy in the treatment of pancreas and bile duct carcinoma. *Int J Radiat Oncol Biol Phys* 1995; 32: 437-43.
 33. Minami Y, Kudo M. Radiofrequency ablation of liver metastases from colorectal cancer: a literature review. *Gut Liver* 2013; 7: 1-6.
 34. Steel AW, Postgate AJ, Khorsandi S, et al. Endoscopically applied radiofrequency ablation appears to be safe in the treatment of malignant biliary obstruction. *Gastrointest Endosc* 2011; 73: 149-53.
 35. Laquiere A, Boustiere C, Leblanc S, Penaranda G, Desilets E, Prat F. Safety and feasibility of endoscopic biliary radiofrequency ablation treatment of extrahepatic cholangiocarcinoma. *Surg Endosc* 2016; 30: 1242-8.
 36. Lui KL, Li KK. Intraductal radiofrequency ablation of tumour ingrowth into an uncovered metal stent used for inoperable cholangiocarcinoma. *Hong Kong Med J* 2013; 19: 539-41.
 37. Tal AO, Vermehren J, Friedrich-Rust M, et al. Intraductal endoscopic radiofrequency ablation for the treatment of hilar non-resectable malignant bile duct obstruction. *World J Gastrointest Endosc* 2014; 6: 13-9.
 38. Kallis Y, Phillips N, Steel A, et al. Analysis of endoscopic radiofrequency ablation of biliary malignant strictures in pancreatic cancer suggests potential survival benefit. *Dig Dis Sci* 2015; 60: 3449-55.
 39. Strand DS, Cosgrove ND, Patrie JT, et al. ERCP-directed radiofrequency ablation and photodynamic therapy are associated with comparable survival in the treatment of unresectable cholangiocarcinoma. *Gastrointest Endosc* 2014; 80: 794-804.
 40. Bakker OJ, van Santvoort HC, van BS, et al. Endoscopic transgastric vs surgical necrosectomy for infected necrotizing pancreatitis: a randomized trial. *JAMA* 2012; 307: 1053-61.
 41. Binmoeller KF, Shah J. A novel lumen-apposing stent for transluminal drainage of nonadherent extraintestinal fluid collections. *Endoscopy* 2011; 43: 337-42.
 42. Shah RJ, Shah JN, Waxman I, et al. Safety and efficacy of endoscopic ultrasound-guided drainage of pancreatic fluid collections with lumen-apposing covered self-expanding metal stents. *Clin Gastroenterol Hepatol* 2015; 13: 747-52.
 43. Kunda R, Perez-Miranda M, Will U, et al. EUS-guided choledochoduodenostomy for malignant distal biliary obstruction using a lumen-apposing fully covered metal stent after failed ERCP. *Surg Endosc* 2016 Mar 11. [Epub ahead of print].