- Copyright - Il Pensiero Scientifico Editore downloaded by IP 216.73.216.198 Tue, 15 Jul 2025, 21:28:03

Recenti Prog Med 2018; 109: e27-e29

Trattamento di seconda linea con FOLFIRI e aflibercept in paziente con adenocarcinoma del colon destro avanzato e BRAF mutato

FILIPPO PIETRANTONIO[1]

[1]Dipartimento di Oncologia ed Emato-oncologia, Università di Milano.

Pervenuto il 28 settembre 2018.

Riassunto. Si descrive il caso clinico di una paziente over 70 con buon PS, diagnosi di adenocarcinoma del colon destro, BRAF mutato e MSI, con malattia ampiamente metastatica a livello linfonodale. La sequenza di trattamento FOLFOXIRI bevacizumab (prima linea) e FOLFIRI aflibercept (seconda linea) ha consentito di citoridurre massimalmente il carico di malattia e di prolungare notevolmente la sopravvivenza grazie all'intensificazione dei trattamenti (per l'aggressività associata alla mutazione BRAF) e all'effetto immunomodulante della terapia anti-angiogenica (per l'immunosoppressione associata allo status MSI).

Parole chiave. Aflibercept, BRAF, colon destro, MSI, terapia antiangiogenica.

Second-line treatment with FOLFIRI plus aflibercept in a patient with right-sided, BRAF mutated metastatic colon cancer.

Summary. This is the case report of a woman with more than 70 years and good PS, with diagnosis of right sided, BRAF mutated and MSI-high colon cancer, diffusively metastatic to lymph nodes. The treatment sequencing of FOLFOXIRI bevacizumab (I line) and FOLFIRI aflibercept (II line) allowed to maximally shrink the disease burden and dramatically extend survival thanks to the treatments' intensification (due to BRAF mutation-related aggressiveness) and the immune-modulating effects of anti-angiogenic treatments (due to immune-suppressive burden associated with MSI-high status).

Key words. Aflibercept, anti-angiogenic treatment, BRAF, MSI, right colon.

Introduzione

È ormai ben noto come le mutazioni V600 di BRAF condizionino una prognosi particolarmente sfavorevole del carcinoma colorettale indipendentemente dallo stadio. Nella fase metastatica, la sopravvivenza globale si attesta intorno ai 12 mesi di mediana, e pertanto strategie di trattamento il più possibile personalizzate sono necessarie per questo sottogruppo molecolare di pazienti con spiccata aggressività biologica. Di fatto, il comportamento clinico dei tumori BRAF mutati è relativamente eterogeneo, in quanto alcuni pazienti possono presentare un decorso più "indolente" e una maggior responsività ai trattamenti convenzionali disponibili. Tuttavia è quanto mai fondamentale dedicare una particolare attenzione al quadro clinico spesso complesso di questi pazienti, per poter sfruttare efficacemente le linee di trattamento possibili, in particolar modo per quanto concerne la prima e la seconda linea. Recentemente, il trattamento con FOLFIRI associato ad aflibercept ha dimostrato di raggiungere risultati senza precedenti nei pazienti pretrattati e affetti da carcinoma colorettale BRAF mutato.

Descrizione del caso

Si tratta di una paziente donna di 71 anni, priva di comorbilità significative in anamnesi e in buone condizioni generali (ECOG PS 0).

In seguito alla comparsa di anemizzazione (Hb 7,8 g/dL), la paziente ha eseguito le seguenti indagini:

- 12/2015 pancolonscopia, che evidenzia la presenza di una neoformazione del cieco vegeto-ulcerata, sanguinante. Su tale lesione viene effettuata biopsia, e l'esame istologico pone diagnosi di adenocarcinoma del colon, G3;
- TAC torace/addome, che evidenzia un ispessimento delle pareti del colon ascendente, con concomitante presenza di adenopatie dell'asse portale, interportocavali e lombo-aortiche (di diametro massimo fino a 47 mm).

In considerazione del quadro di anemizzazione, la paziente viene sottoposta in data 12/02/16 a intervento in elezione di emicolectomia destra con linfadenectomia loco regionale. L'esame istologico depone per adenocarcinoma del colon mucinoso G3, pT3N0 (0/48), con margini di resezione indenni R0. La caratterizzazione

- Copyright - Il Pensiero Scientifico Editore downloaded by IP 216.73.216.198 Tue, 15 Jul 2025, 21:28:03

molecolare documenta uno status RAS wild-type e BRAF mutato (sostituzione V600E), e anche la presenza di instabilità dei microsatelliti (MSI-high).

Una TAC torace/addome effettuata per stadiazione postoperatoria conferma la presenza delle multiple adenopatie retroperitoneali e sottoilari epatiche, in progressione dimensionale, e il CEA risulta pari a 137 ng/mL.

In considerazione dell'età, delle buone condizioni generali e delle caratteristiche molecolari la paziente viene candidata a trattamento di prima linea secondo regime FOLFOXIRI e bevacizumab, che effettua dal 23/03/16 al 15/07/16, per 8 cicli complessivi, ottenendo una risposta parziale >50% a livello di tutte le sedi di malattia, la normalizzazione del CEA e remissione metabolica pressoché completa (figura 1). Viene deciso pertanto di effettuare un depotenziamento dell'intensità della chemioterapia, proseguendo una strategia di mantenimento con FU/FA e bevacizumab per ulteriori 5 cicli fino al novembre 2016.

Durante la valutazione multidisciplinare, in considerazione dell'ottima risposta ottenuta, viene deciso di effettuare un intervento di linfoadenectomia a scopo radicale. Pertanto, in data 19/12/2016, la paziente viene sottoposta a intervento in elezione di linfoadenectomia dell'ilo epatico e intercavoaortica. L'esame istologico pone diagnosi di pregresso adenocarcinoma G3 con aspetti a stroma mucinoso, segni di regressione completa. In considerazione di tale reperto e della radicalità chirurgica, nonché del desiderio della paziente di effettuare una vacanza terapeutica, vengono avviati stretti controlli clinici e strumentali.

A distanza di 6 mesi circa, nel luglio 2017 una PET conferma il quadro clinico obiettivo e TAC di sospetta recidiva, documentando la comparsa di adenopatia ipercaptante in regione sovraclaveare sx (SUVmax 14.8) e di ulteriore focalità ipercaptante (SUVmax 5.8) in sede prevertebrale al passaggio toraco-addominale. Tali sedi di malattia non erano evidenti a una precedente PET effettuata al momento della diagnosi.

Dal dicembre 2017 viene pertanto avviato trattamento di seconda linea con FOLFIRI associato ad aflibercept, tuttora in corso con buona tollerabilità (se si eccettua ipertensione G1 ben controllata dalla terapia medica), ottenendo una risposta pressoché completa di malattia mantenuta all'ultima TAC effettuata a settembre 2018 (figura 2). Il programma prevede di proseguire il trattamento fino a progressione eventuale di malattia.

Conclusioni

Questo caso presenta alcune criticità emblematiche negli snodi decisionali relativi alla scelta del trattamento sia in prima sia in seconda linea. All'esordio la malattia risulta essere non resecabile per presenza di multiple adenopatie bulky extraregionali. Pertanto,

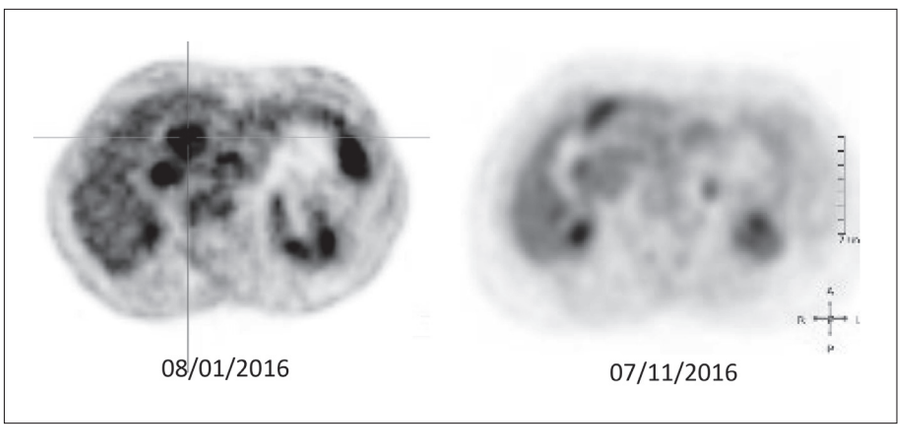

Figura 1. PET scan al basale e post-trattamento con FOLFOXIRI e bevacizumab in prima linea di trattamento, che mostra una risposta metabolica pressoché completa.

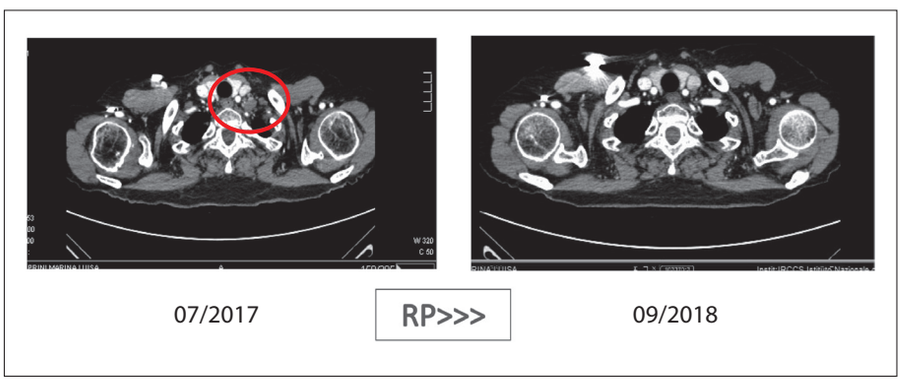

Figura 2. TAC scan al basale e post-trattamento con FOLFIRI e aflibercept in seconda linea di trattamento. La risposta pressoché completa delle lesioni conferma la sensibilità precedentemente dimostrata alla strategia antivascolare, nell'ottica di un'inibizione progressiva e continuativa dell'angiogenesi.

- Copyright - Il Pensiero Scientifico Editore downloaded by IP 216.73.216.198 Tue, 15 Jul 2025, 21:28:03

se da un lato è indubbia l'indicazione a una terapia sistemica di prima linea, dall'altro la scelta del trattamento pone una serie di quesiti.

- *È necessario utilizzare una tripletta chemioterapica con FOLFOXIRI associato o meno a bevacizumab in questa paziente?*
  La risposta è sì, in quanto nell'analisi *post hoc* dello studio TRIBE il trattamento di prima linea con FOLFOXIRI e bevacizumab ha ottenuto una riduzione del rischio di progressione e morte in questi pazienti, se paragonato alla doppietta con bevacizumab[1,2]. Inoltre, l'età compresa tra i 70 e i 75 anni, con contemporanea presenza di un ECOG PS di 0, rispetta i criteri di inclusione dello studio TRIBE per quanto concerne l'eleggibilità a un trattamento intensivo con la tripletta. L'uso del bevacizumab è da considerare prioritario per l'effetto anti-angiogenico (in presenza di mutazione di BRAF) e immunomodulante (in presenza di associazione con MSI-high status).
- *L'approccio chirurgico ha sostanzialmente modificato la storia naturale della malattia?*
  La risposta probabilmente è no, vista l'aggressività clinica dei tumori BRAF mutati, anche se il debulking potrebbe avere un ruolo nel ridurre il carico immunosoppressivo nei tumori MSI-high.
- *Quale trattamento di seconda linea impostare al momento della ripresa evolutiva di malattia, che rimane confinata ai linfonodi extraregionali?*
  A paragone di bevacizumab, aflibercept sembra essere preferibile per questo paziente, vista l'aggressività della malattia e l'impatto sulle risposte obiettive maggiore di bevacizumab[3]. Inoltre, lo stesso risultato nei pazienti BRAF mutati riportato dallo studio TRIBE è stato dimostrato nell'analisi molecolare di sottogruppo dello studio VELOUR, con riduzione sia clinicamente sia statisticamente significativa del rischio di progressione e morte derivante dall'aggiunta dell'aflibercept al trattamento chemioterapico di seconda linea con FOLFIRI[4,5]. Dall'altra parte, due meta-analisi differenti hanno dimostrato che l'efficacia degli agenti anti-EGFR, associati o meno alla chemioterapia di prima o seconda linea, è estremamente limitata se non del tutto assente nei pazienti con mutazione di BRAF. Pertanto la strategia di inibizione continua dell'angiogenesi, utilizzando i trattamenti più potenti possibili, ha consentito di migliorare relativamente l'outcome di questi pazienti. Inoltre, le mutazioni di BRAF si associano in circa il 30% dei casi a uno status MSI-high. Escludendo la possibilità di immunoterapia per pazienti con carcinomi colorettali BRAF mutati+MSI-high, è stato dimostrato a livello preclinico che l'inibizione dell'angiogenesi sopprime le cellule Treg e mieloidi soppressorie, favorendo invece la maturazione delle cellule dendritiche presentanti gli antigeni. Consistentemente con questi rilievi, l'analisi di sottogruppo dello studio CALGB/SWOG 80405 ha documentato un maggior beneficio relativo dall'utilizzo del bevacizumab rispetto al cetuximab iin pazienti con status MSI-high, a conferma che l'inibizione dell'angiogenesi gioca un ruolo importante nei tumori BRAF mutati e/o MSI-high[6].

Dichiarazione: questo lavoro è stato realizzato con un contributo non vincolante di Sanofi Genzyme.

Conflitto di interessi: l'autore è stato advisor e ha ricevuto onorari da Amgen, Bayer, Sanofi, Merck-Serono, Lilly, Roche.

Bibliografia

1. Cremolini C, Loupakis F, Antoniotti C, et al. FOLFOXIRI plus bevacizumab versus FOLFIRI plus bevacizumab as first-line treatment of patients with metastatic colorectal cancer: updated overall survival and molecular subgroup analyses of the open-label, phase 3 TRIBE study. Lancet Oncol 2015; 16: 1306-15.
2. Van Cutsem E, Cervantes A, Adam R, et al. ESMO consensus guidelines for the management of patients with metastatic colorectal cancer. Ann Oncol 2016; 27: 1386-422.
3. Van Cutsem E, Tabernero J, Lakomy R, et al. Addition of aflibercept to fluorouracil, leucovorin, and irinotecan improves survival in a phase III randomized trial in patients with metastatic colorectal cancer previously treated with an oxaliplatin-based regimen. J Clin Oncol 2012; 30: 3499-506.
4. Wirapati P, Pomella V, Vandenbosch B, Kerr P, Maiello E, Jeffery JM. Velour trial biomarkers update: impact of RAS, BRAF, and sidedness on aflibercept activity. J Clin Oncol 2017; 35 (15 suppl): 3538.
5. Maiello E, Pomella V, Wirapati P, et al. Aflibercept efficacy according to sidedness, RAS and BRAF mutations. Findings from the VELOUR trial in second line therapy of advanced colorectal cancer patients. Ann Oncol 2017; 28 (suppl 6): vi7.
6. Innocenti F, Ou F-S, Zemla T, et al. Somatic DNA mutations, MSI status, mutational load (ML): association with overall survival (OS) in patients (pts) with metastatic colorectal cancer (mCRC) of CALGB/SWOG 80405 (Alliance) J Clin Oncol 2017; 35 (15_suppl): 3504.

Indirizzo per la corrispondenza:
Dott. Filippo Pietrantonio
Dipartimento di Oncologia ed Emato-oncologia
Università di Milano
Via Festa del Perdono 7
20122 Milano
E-mail: filippo.pietrantonio@unimi.it