

Prestazione atletica in individui sedentari con segni di ripolarizzazione precoce all'elettrocardiogramma

Luca Mascitelli¹, Francesca Pezzetta²

Summary. *Exercise performance in sedentary individuals with electrocardiographic signs of early repolarization.*

We found that exercise performance (as assessed with the time to complete a 2000 metres running trial) in a sedentary population was higher in subjects with electrocardiographic signs of early repolarization than in controls, and was associated with intrinsic vagotonia.

Key words. Electrocardiography, early repolarization, fitness.

La ripolarizzazione precoce è una variante elettrocardiografica considerata del tutto benigna¹. Per ripolarizzazione precoce si intende l'elevazione del tratto ST (≥ 1 mm) in almeno due derivazioni del tracciato elettrocardiografico; il soprasslivellamento, in genere concavo verso l'alto, è stato descritto come una corda sospesa², con un estremo sulla parte discendente dell'onda R e l'altro estremo sull'apice dell'onda T. È stato stimato che la sua prevalenza varia tra l'1 ed il 5% degli adulti sani³ ed è più frequente in giovani atleti maschi⁴. La sua origine non è completamente definita, ma si ritiene che possa essere coinvolta un'iperattivazione vagale^{3,5}. È stato infatti evidenziato che soggetti con ripolarizzazione precoce hanno una capacità aerobica più alta rispetto ai controlli⁵, ma non vi sono a tutt'oggi studi che hanno confrontato la prestazione atletica di soggetti sedentari con ripolarizzazione precoce, con controlli con elettrocardiogramma normale.

La popolazione da noi studiata era costituita da militari di sesso maschile di carriera ed in servizio attivo, valutati dall'aprile 2004 al marzo 2007 nell'ambito delle visite annuali di idoneità al servizio. I soggetti sono stati sottoposti ad una valutazione medica generale, che comprendeva accurata anamnesi ed esame obiettivo con valutazione dei parametri antropometrici, l'esecuzione di esami ematochimici e di elettrocardiogramma a riposo. Tra tutti i militari esaminati, sono stati selezionati 823 individui sani sedentari, definiti come coloro che non assumevano alcuna terapia e che, nell'anno precedente, avevano esercitato attività di cammino inferiore ai 30

minuti giornalieri, ed attività sportiva inferiore ai 60 minuti settimanali. Tra questi, sono stati raccolti 11 soggetti (44,6 anni di età media e indice di massa corporea medio di 25,9) che presentavano segni di ripolarizzazione precoce all'elettrocardiogramma. Si è così confrontata la loro prestazione atletica, consistita nell'esecuzione di una corsa di 2000 metri piani, con 22 colleghi con elettrocardiogramma normale, che presentavano simili caratteristiche antropometriche ed età (44,2 anni di età media ed indice di massa corporea medio di 25,8); non sussistevano, inoltre, significative differenze negli esami ematochimici e nella pressione arteriosa fra i due gruppi. Il tipo di prestazione atletica è stato scelto perché richiesto nella valutazione annuale dell'efficienza fisica.

I risultati più significativi sono stati rappresentati dal fatto che i soggetti con segni di ripolarizzazione precoce all'elettrocardiogramma avevano una frequenza cardiaca a riposo più bassa (63 ± 10 battiti a minuti, contro 72 ± 11) ed hanno impiegato meno tempo a percorrere i 2000 metri ($12,2 \pm 2,1$ minuti contro $13,9 \pm 2,5$).

Come documentato nella letteratura medicosportiva^{1,4}, la ripolarizzazione precoce è un segno elettrocardiografico a riposo funzionale e benigno, presente più frequentemente in persone che effettuano attività fisica vigorosa e che di solito scompare con l'interruzione dell'allenamento fisico. La spiegazione di ciò potrebbe essere dovuta a fattori genetici che predispongano a migliori prestazioni atletiche e alla morfologia dell'elettrocardiogramma, oppure al fatto che la ripolarizzazione precoce sia una conseguenza dell'esercizio fisico aerobico costante¹.

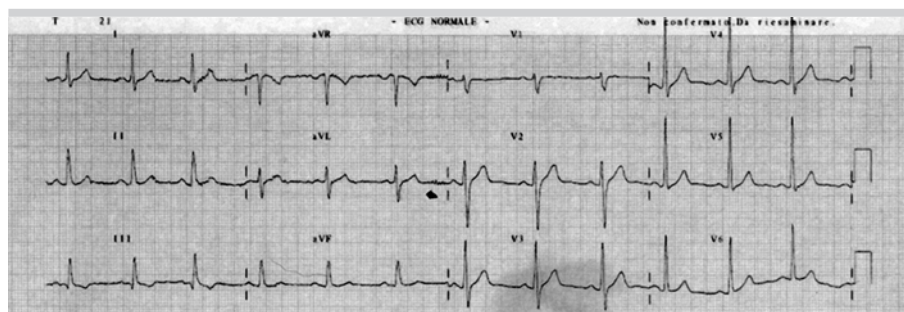


Figura 1. Ecg normale.

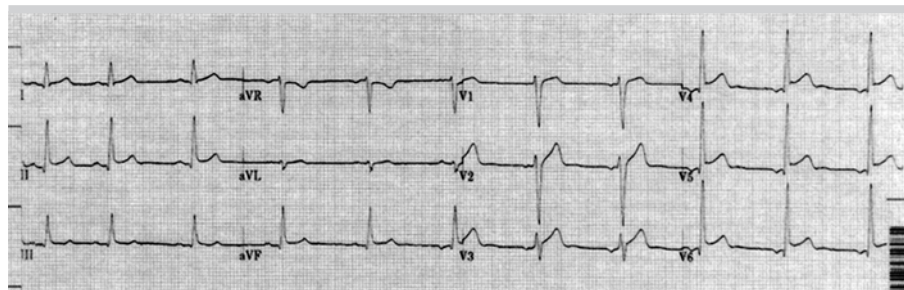


Figura 2. Ecg con ripolarizzazione precoce.

¹Comando Brigata Alpina Julia, Servizio Sanitario, Udine; ²Servizio di Cardiologia, Ospedale, San Vito al Tagliamento. Pervenuto il 20 settembre 2007.

In volontari sani è stato riscontrato come la capacità aerobica sia stata più alta in coloro che evidenziano segni di ripolarizzazione precoce all'elettrocardiogramma a riposo⁴. Tuttavia, non è stata mai comparata la prestazione atletica in soggetti sedentari con ripolarizzazione precoce con individui di controllo.

Nel nostro studio, analogamente ai dati di uno studio precedente eseguito in popolazione non selezionata in base alla sedentarietà⁴, soggetti con ripolarizzazione precoce hanno dimostrato di avere una ridotta frequenza cardiaca a riposo ed una migliore prestazione atletica.

Questo risultato suggerisce che i soggetti con ripolarizzazione precoce non indotta da attività fisica costante tendono ad essere ipervagotonici e predisposti ad avere migliori prestazioni atletiche.

Bibliografia

1. Klatsky AL, Oehm R, Cooper RA, Udaltsova N, Armstrong MA. The early repolarization normal variant electrocardiogram: correlates and consequences. *Am J Med* 2003; 115: 171-7.
2. Fenichel NN. A long term study of concave RS-T elevation - a normal variant of the electrocardiogram. *Angiology* 1962; 13: 360-6.
3. Mehta MC, Jain AC. Early repolarization on scalar electrocardiogram. *Am J Med Sci* 1995; 309: 305-11.
4. Bjornstad H, Storstein L, Meen HD, Hals O. Electrocardiographic findings of repolarization in athletic students and control subjects. *Cardiology* 1994; 84: 51-60.
5. Haydar ZR, Brantley DA, Gittings NS, Wright JG, Fleg JL. Early repolarization: an electrocardiographic predictor of enhanced aerobic fitness. *Am J Cardiol* 2000; 85: 264-6.