

## **Nutrizione parenterale con sacche precostituite nel nato pretermine con enterocolite necrotizzante complicata: un caso clinico**

**SALVATORE AVERSA<sup>1</sup>, CESARE ZAMBELLONI<sup>1</sup>, FABIANA BARBIERI<sup>1</sup>, CHIARA OFFER<sup>1</sup>, CARMEN RODRIGUEZ<sup>1</sup>, MARIO MOTTA<sup>1</sup>**

<sup>1</sup>UOC di Neonatologia e TIN, Ospedale dei Bambini, ASST Spedali Civili, Brescia.

*Pervenuto il 20 maggio 2020. Accettato il 1° giugno 2020.*

**Riassunto. Introduzione.** L'enterocolite necrotizzante (NEC) è una patologia molto aggressiva, destrutturante e talora letale, che colpisce prevalentemente i neonati con prematurità estrema. Tali pazienti necessitano di un complesso approccio multidisciplinare. Il decorso clinico è talvolta lungo e complicato e l'approccio nutrizionale deve garantire un equilibrio tra il fabbisogno di nutrienti e il rischio di complicanze. **Caso clinico.** Descriviamo il caso di una bambina nata pretermine a 24 settimane e 5 giorni di età gestazionale che ha sviluppato una NEC complicata da perforazione intestinale e successivo sviluppo di sindrome da intestino corto. Da un punto di vista nutrizionale, la piccola è stata trattata mediante uso di sacche pronte per la nutrizione parenterale di neonati pretermine, prescritte subito dopo aver superato le fasi più critiche e metabolicamente instabili di malattia. Tale uso è stato possibile anche durante un periodo complicato da colestasi e dopo la dimissione ospedaliera. **Conclusioni.** L'utilizzo di sacche pronte con soluzioni standard per nutrizione parenterale sembra possibile anche nei nati pretermine complicati da patologia chirurgica, riuscendo a garantire facilità d'uso, sicurezza ed efficacia con periodiche valutazioni cliniche e laboratoristiche.

**Parole chiave.** Enterocolite necrotizzante, epatopatia associata a nutrizione parenterale, nutrizione parenterale, prematurità, sindrome da intestino corto.

### **Introduzione**

L'enterocolite necrotizzante (NEC) è la patologia dell'apparato gastrointestinale con la più elevata mortalità in epoca neonatale<sup>1</sup>. Colpisce da 1 a 3 neonati su 1000 nati vivi e interessa principalmente i nati pretermine<sup>2</sup>. La prevalenza nei neonati di peso molto basso alla nascita arriva fino al 7% e, nei nati pretermine, la sua mortalità si attesta tra il 15 e il 30%<sup>1-3</sup>.

Con i progressi ottenuti dalla neonatologia in termini di sopravvivenza nelle età gestazionali estreme e in considerazione dei numeri di cui sopra, si può affermare che la NEC sia emersa negli anni come una delle patologie più distruttive tra i pazienti ricoverati in terapia intensiva neonatale. Oltre l'elevato impatto su morbilità, mortalità e costi economici, vanno considerate anche le complicanze a lungo termine, che

*Ready-to-use parenteral nutrition in a preterm infant with necrotizing enterocolitis and related complications: case report*

**Summary. Introduction.** Necrotizing enterocolitis (NEC) is a very aggressive, destructive and sometimes lethal disease, which mainly affects infants born with severe prematurity. These patients need a complex multidisciplinary approach. The clinical course is often long and complicated, and nutritional approach should ensure a balance between the need for nutrients and the risk of complications. **Clinical case.** We describe the case of a preterm female infant born at 24 weeks and 5 days of gestational age transferred to our intensive care unit for NEC complicated with intestinal perforation. Subsequently, she developed short bowel syndrome. In terms of nutrition, the baby was treated with the use of standard parenteral nutrition (PN) solutions for preterm infants, which were prescribed immediately after passing the critical and metabolically unstable phase of disease. It was possible to use these standard PN solutions also during a period of cholestasis and after the hospital discharge. **Conclusions.** The use of ready-to-use bags with standard solutions for PN in preterm infants complicated with surgical pathology is possible, feasible, safe and effective; it is recommendable to perform periodic clinical and laboratory evaluations.

**Key words.** Necrotizing enterocolitis, parenteral nutrition, parenteral nutrition-associated liver disease, prematurity, short bowel syndrome.

spesso interessano tali piccoli pazienti e che includono stenosi e aderenze dell'intestino, colestasi, sindrome dell'intestino corto, scarsa crescita e ritardo dello sviluppo psicomotorio<sup>4</sup>.

La nutrizione di questi pazienti è spesso complessa, in quanto risulta necessario riuscire a mantenere un equilibrio tra la necessità di sostenuti apporti, tali da supportare quanto possibile la crescita di questi bambini, e l'occorrenza di complicanze, che sono sia legate alla patologia di base che agli interventi terapeutici come ad esempio la nutrizione parenterale prolungata.

### **Caso clinico**

Si descrive il caso di una bambina nata con prematurità estrema da taglio cesareo praticato presso altro

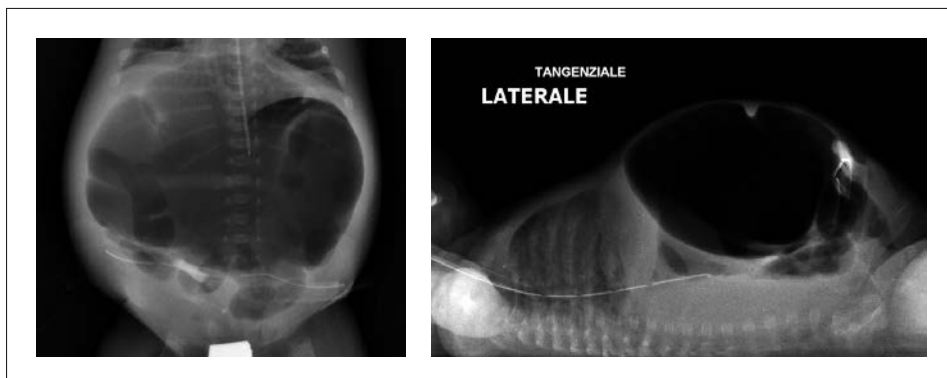
centro a 24 settimane e 5 giorni di età gestazionale; il peso alla nascita era di 750 grammi, al 74° percentile secondo le curve Intergrowth-21<sup>st</sup><sup>5</sup>. La gravidanza era stata complicata da rottura precoce e prematura delle membrane e febbre materna. I tamponi vaginale e rettale della madre erano risultati negativi e gli esami sierologici per le patologie infettive congenite non significativi. Poco prima del parto era stato somministrato un ciclo completo di terapia steroidea prenatale per la stimolazione della maturazione polmonare del feto. Alla nascita il liquido amniotico si presentava maleodorante. La piccola ha necessitato di rianimazione in sala parto con ripresa dei parametri vitali. È stata quindi intubata con avvio della ventilazione meccanica ed è stato somministrato surfattante per via endotracheale. Durante la degenza presso altro presidio, durata circa 50 giorni, la piccola sviluppava numerose complicanze della prematurità, quali grave distress respiratorio con successiva evoluzione in displasia broncopolmonare, emorragia cerebrale intraventricolare di II grado bilaterale, retinopatia della prematurità, infezioni sistemiche ricorrenti e colestasi secondaria a prolungata nutrizione parenterale. Per quest'ultima, la piccola era stata trattata con drastica riduzione dell'apporto lipidico parenterale e introduzione in terapia di acido ursodesossilico. La bimba, nutrita con allattamento misto, con latte materno fortificato e formula per pretermine, aveva manifestato importanti difficoltà della tolleranza alimentare sin dai primi giorni di vita e a 32 settimane e 4 giorni di età post-concezionale (con un peso di 1368 grammi) veniva trasferita presso il nostro centro per competenza chirurgica nel sospetto clinico di enterocolite necrotizzante complicata da perforazione intestinale.

Durante la degenza presso il nostro centro, la piccola veniva sottoposta dapprima a drenaggio addominale per ridurre la tensione e poi a due interventi chirurgici, durante il primo dei quali si evidenziava un quadro di sofferenza intestinale diffusa da enterocolite necrotizzante con multiple fistole tra colon trasverso e intestino tenue; veniva confezionata digiunostomia terminale con esclusione del restante intestino e si posizionava drenaggio addominale per detendere l'intestino; nel secondo intervento, eseguito circa 40 giorni dopo, per importante distensione addominale con impegno respiratorio (figura 1) e scarsa tolleranza

alimentare, si procedeva a estesa revisione chirurgica addominale con necessità di confezionamento di due anastomosi termino-terminali digiunali (18 cm restanti di digiuno in totale) e un'anastomosi digiuno-ileale previa asportazione delle anse intestinali necrotiche. L'esame istologico escludeva malattia di Hirschprung.

Tra un intervento e l'altro la piccola veniva nutrita per via parenterale, dapprima con sacche individualizzate (per circa 10 giorni) e poi con sacche pronte, prodotte industrialmente con soluzioni standard per la nutrizione parenterale dei neonati pretermine per circa 4 settimane. Tali sacche presentavano la seguente composizione in 300 ml di soluzione suddivisa in 3 compartimenti da poter attivare: 80 ml di glucosio al 50%, 160 ml di aminoacidi al 5,9% con elettroliti e 60 ml di emulsione lipidica al 12,5% con possibilità di aggiunta in sacca di vitamine e oligoelementi. Con questi prodotti è stato possibile mantenere gli apporti in linea con i fabbisogni raccomandati dalle recenti linee guida prodotte dalle principali società europee (ESPGHAN/ESPEN/ESPR) del settore (somministrati a regime i seguenti apporti di macronutrienti: circa 15 g/kg/die di carboidrati, 3,5 g/kg/die di aminoacidi e 3 g/kg/die di lipidi)<sup>6</sup>. Nel frattempo veniva anche progressivamente introdotto latte umano, materno e/o donato, somministrato mediante digiunostomia. Per nuova comparsa di colestasi secondaria alla prolungata nutrizione parenterale, si procedeva temporaneamente (circa 10 giorni) all'utilizzo di soli due compartimenti delle sacche pronte (glucosio, aminoacidi ed elettroliti) escludendo così temporaneamente dalla somministrazione endovenosa la parte lipidica, che veniva pertanto offerta solo per via enterale, privilegiando l'utilizzo di trigliceridi a media catena (MCT). Il fabbisogno di vitamine veniva comunque garantito per via endovenosa.

Dopo un periodo di digiuno di 7 giorni successivo al secondo intervento, si riavviava nutrizione enterale con latte formulato, con discreta tolleranza, progressivo incremento della quota enterale e riduzione dell'apporto parenterale fino a sua sospensione. Per alcuni episodi ripetuti di enterorragia, dopo breve digiuno, veniva modificata l'alimentazione enterale con miscela di aminoacidi e si eseguiva decontaminazione intestinale con metronidazolo (sospetta co-



**Figura 1.** Esame radiografico dell'addome in due proiezioni (antero-posteriore e latero-laterale). Si evidenzia marcata distensione addominale con abbondante presenza di contenuto aereo a morfologia oblunga apparentemente circoscritta, che occupa quasi completamente i quadranti addominali medio-superiori e che si estende anteriormente, poco al di sotto del piano sottocutaneo. Visibili alcuni livelli idroaerei. È visibile il sondino nasogastrico, la cui punta si proietta a livello di D12.

ionizzazione da *Clostridium difficile*). Per supportare e favorire la ripresa della crescita ponderale (figura 2), si rendeva però necessario riavviare nutrizione parenterale e venivano nuovamente utilizzate le sacche standard a 3 compartimenti attivati, il cui utilizzo veniva proseguito per un altro mese e mezzo circa.

Durante la lunga degenza, la piccola è stata anche sottoposta a endoscopia digestiva con biopsie multiple che hanno evidenziato un quadro di colite a livello del sigma, del colon discendente, della flessura splenica e del colon trasverso, con un quadro istologico compatibile con colite eosinofila. Sono stati anche eseguiti, a completamento diagnostico, esami immunologici volti a escludere immunodeficienze e malattie infiammatorie intestinali a esordio precoce, risultati nella norma.

Sempre durante il ricovero, la bimba è stata anche sottoposta a 3 cicli di antibioticoterapia per episodi infettivi, due dei quali correlati a catetere venoso centrale, a trasfusioni di piastrine e di plasma in coincidenza del primo episodio infettivo a verosimile origine addominale, a numerose trasfusioni di emazie concentrate per l'anemia della prematurità e per gli interventi chirurgici, a trattamento di aggressive posterior ROP (retinopatia della prematurità) con somministrazione intravitreale di bevacizumab, farmaco anti-vascular endothelial growth factor. La risonanza magnetica dell'encefalo ha mostrato esiti di emorragia intraventricolare bilaterale con lieve perdita della sostanza bianca periventricolare posteriore e ipotrofia del corpo calloso, lieve ventricolomegalia sovratentoriale *ex vacuo* ed esiti gliotico-malacici di entrambi gli emisferi cerebellari.

Dopo il compimento dei 6 mesi di età corretta è stata avviata alimentazione complementare con graduale introduzione di vari alimenti, apprezzati e ben tollerati dalla piccola. Tuttavia, nonostante la prescrizione di pasti ipercalorici (>200 kcal/kg/die) per via enterale, si assisteva nelle settimane successive a calo ponderale progressivo e, per verosimile malassorbimento intestinale (tesi supportata anche dall'esame delle feci),

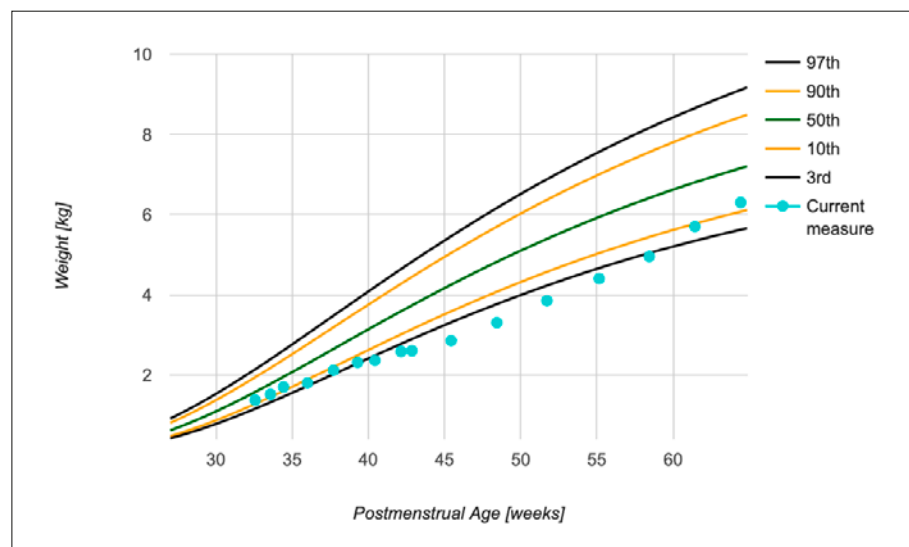
veniva reintrodotta nutrizione parenterale con sacche standard a 3 compartimenti attivati durante le 8 ore notturne (con i seguenti approssimativi apporti di macronutrienti: 4,7 g/kg/die di carboidrati, 1,1 g/kg/die di aminoacidi e 0,9 g/kg/die di lipidi) con progressivo parziale recupero della curva di crescita ponderale, mantenendo la nutrizione enterale durante le ore diurne.

La piccola è stata dimessa (con un peso di 8050 grammi) e viene seguita presso l'ambulatorio del follow-up con attivazione di un percorso di fisioterapia, abilitazione e riabilitazione delle funzioni neuromotorie e visive.

## Discussione

La nutrizione del neonato estremamente pretermine mette spesso il neonatologo a dura prova e, come nel caso descritto, quando il decorso clinico è complicato da numerose e rilevanti comorbilità, un approccio multidisciplinare, che contempla il consulto multi-specialistico e il coinvolgimento di diverse figure, tra le quali nutrizionisti, chirurghi, gastroenterologi e fisioterapisti, risulta determinante per trovare la soluzione più idonea alle necessità del piccolo paziente.

Nonostante l'attiva ricerca sul tema della prevenzione e della terapia della NEC, ancora oggi le opzioni di trattamento medico talvolta non riescono ad arrestare la progressione della patologia, che spesso conduce alla necessità di resezione chirurgica intestinale e in casi di interessamento particolarmente esteso di malattia allo sviluppo di sindrome da intestino corto<sup>4</sup>. Per quanto concerne le terapie, la sospensione della nutrizione enterale, la decompressione gastrica, gli antibiotici ad ampio spettro e la nutrizione parenterale sono oggi i pilastri del trattamento. In tema di approccio chirurgico, è spesso difficile decidere se eseguire una laparotomia o un drenaggio peritoneale, sia per il tipo di trattamento sia per la scelta del timing di intervento<sup>4</sup>.



**Figura 2.** Curva di crescita ponderale; utilizzate curve di riferimento della crescita postnatale dei neonati pretermine Intergrowth-21<sup>15</sup>. Si nota una significativa deflessione della crescita ponderale coincidente con le acuzie delle comorbilità occorse e un significativo lento e progressivo recupero mediante integrazione tra nutrizione parenterale ed enterale.

Nell'ambito della nutrizione parenterale di questi piccoli pazienti così complicati, dopo un primo periodo di utilizzo di soluzioni individualizzate per affrontare le fasi più critiche e metabolicamente instabili del decorso clinico, è possibile utilizzare le sacche precostituite con soluzioni standard, così come avvenuto in questa nostra esperienza<sup>6,7</sup>. Anche l'ESPGHAN, nelle ultime linee guida sul tema della nutrizione parenterale pediatrica, raccomanda di utilizzare in genere le soluzioni standard piuttosto che le individualizzate nella gran parte di pazienti neonatali e pediatrici, incluso i nati con peso alla nascita molto basso<sup>6</sup>.

La disponibilità di prodotti già pronti all'uso e con più compartimenti da poter attivare in base alle necessità richieste dalla situazione, oltre a garantire maggiore sicurezza e facilità d'uso, permette di poter affrontare anche una delle più frequenti complicanze conseguenti la nutrizione parenterale prolungata, che è l'epatopatia colestatica secondaria. In tale situazione è possibile, al fine di ridurre il carico di grassi somministrati al paziente, escludere il compartimento dei lipidi in maniera temporanea o a cicli, magari fornendo ove possibile un supporto enterale volto a evitare il possibile rischio di deficit di acidi grassi. Si rammenta tuttavia di fare attenzione a non interrompere la supplementazione di vitamine, specialmente le liposolubili.

L'utilizzo di sacche pronte con soluzioni standard potrebbe anche rendere più facile l'eventuale gestione domiciliare di questi pazienti, che però necessitano comunque di periodiche e spesso frequenti valutazioni cliniche e laboratoristiche per individuare quei momenti in cui è necessario intervenire con delle correzioni o con un approccio individualizzato.

## Conclusioni

La NEC resta a tutt'oggi una patologia particolarmente grave soprattutto nei neonati con prematurità estrema. In alcuni casi la terapia medica non riesce

a evitare la necessità di trattamento chirurgico che, a volte, può essere particolarmente demolitivo. In questi bambini la ripresa della nutrizione enterale è sempre molto lenta e complessa e diventa inevitabile l'esigenza di protrarre a lungo la nutrizione parenterale. Di fronte a questa necessità, la possibilità di utilizzare le sacche per nutrizione parenterale con soluzioni standard precostituite può essere una soluzione per garantire la facilità d'uso, la sicurezza e l'efficacia.

*Dichiarazioni:* questo lavoro è stato realizzato con un contributo non condizionante di Baxter.

*Conflitto di interessi:* SA percepisce diritti d'autore da Il Pensiero Scientifico Editore - soggetto portatore di interessi commerciali in ambito medico scientifico. Gli altri autori dichiarano l'assenza di conflitto di interessi.

## Bibliografia

1. Neu J, Walker WA. Necrotizing enterocolitis. *N Engl J Med* 2011; 364: 255-64.
2. Fitzgibbons SC, Ching Y, Yu D, et al. Mortality of necrotizing enterocolitis expressed by birth weight categories. *J Pediatr Surg* 2009; 44: 1072.
3. Battersby C, Santhalingam T, Costeloe K, et al. Incidence of neonatal necrotising enterocolitis in high-income countries: a systematic review. *Arch Dis Child Fetal Neonatal Ed* 2018; 103: F182.
4. Neu J. Necrotizing enterocolitis: the future. *Neonatology* 2020 Mar 10; 1-5.
5. Villar J, Giuliani F, Bhutta ZA, et al. Postnatal growth standards for preterm infants: the preterm postnatal follow-up study of the INTERGROWTH-21(st) Project. *Lancet Glob Health* 2015; 3: e681-91.
6. Riskin A, Picaud JC, Shamir R, et al. ESPGHAN/ESPR guidelines on pediatric parenteral nutrition: standard versus individualized parenteral nutrition. *Clin Nutr* 2018; 37: 2409-17.
7. Ou J, Courtney CM, Steinberger AE, et al. Nutrition in necrotizing enterocolitis and following intestinal resection. *Nutrients* 2020; 12: 520.