

# Profilazione genomica completa nel carcinoma polmonare neuroendocrino a grandi cellule: i tempi stanno cambiando

MARCO FILETTI<sup>1,2</sup>, MARTA PIRAS<sup>1,2</sup>, RAFFAELE GIUSTI<sup>1,2</sup>

<sup>1</sup>Oncologia Medica, Azienda Ospedaliera Universitaria Sant'Andrea, Roma; <sup>2</sup>Dipartimento di Scienze Medico-Chirurgiche e Medicina Traslazionale, Sapienza Università di Roma.

*Pervenuto il 30 novembre. Accettato il 9 dicembre 2020.*

**Riassunto.** La scoperta di driver genici e l'implementazione di tecniche di profilazione di nuova generazione hanno radicalmente modificato la storia naturale di una parte delle neoplasie polmonari. I tumori neuroendocrini del polmone sono un'entità eterogenea, ancor oggi poco conosciuta da un punto di vista molecolare. Sporadici casi di mutazioni driver sono riportati anche in questo sottotipo di tumori, specialmente in quelli derivati dalla trasformazione di adenocarcinomi. I riarrangiamenti del gene ROS-1 si rilevano in circa 1-2% delle neoplasie polmonari e sono caratterizzati da un'elevata sensibilità a inibitori tirosin-chinasici (TKi) specifici. Di seguito riportiamo il caso di un uomo affetto da carcinoma neuroendocrino a grandi cellule correttamente inquadrato e trattato grazie a un'analisi genomica di nuova generazione.

**Parole chiave.** Crizotinib, LCNEC, mutazioni driver, ROS-1, sequenziamento genico, terapia a bersaglio molecolare.

*Comprehensive genomic profiling in large cell neuroendocrine lung cancer: the times they are a-changin'.*

**Summary.** The discovery of gene driver mutations and the increase of next-generation sequencing techniques have radically changed the natural history of NSCLCs. Neuroendocrine lung cancers are a heterogeneous entity whose biology is little known. Sporadic actionable mutations are also reported in this subtype of neoplasms, especially in tumors derived from a transformation of adenocarcinomas. ROS-1 gene rearrangements are found in about 1-2% of lung neoplasms and are characterized by a high sensitivity to specific tyrosine kinase inhibitors (TKis). Here we report the case of a large cell neuroendocrine carcinoma precisely framed and treated thanks to a next-generation genomic approach.

**Key words.** Crizotinib, driver mutations, gene sequencing, LCNEC, molecular target therapy, ROS-1.

## Introduzione

Le neoplasie neuroendocrine del polmone sono un sottogruppo di tumori che nel loro complesso costituiscono circa il 20% di tutti i tumori primitivi del polmone. Al loro interno possono essere suddivisi in carcinoidi tipici, carcinoidi atipici, tumori neuroendocrini a grandi cellule (LCNEC) e tumori neuroendocrini a piccole cellule (SCLC/microcitoma). La diagnosi differenziale tra i vari sottotipi si basa su valutazioni morfologiche, immunoistochimiche, marker di proliferazione (Ki-67) e aggressività clinica. Tuttavia una diagnosi differenziale di certezza non è facile da raggiungere, specialmente quando ci si trova di fronte a piccole biopsie con artefatti e citologia cellulare distorta<sup>1</sup>.

In particolare, il LCNEC è un'entità aggressiva che può essere suddivisa in base alle caratteristiche genetiche in tre sottogruppi particolari: il microcitoma-like, l'adenocarcinoma-like e il carcinoide-like<sup>2</sup>. Da questa osservazione si deduce che spesso il LCNEC deriva dalla trasformazione di adenocarcinomi che dedifferenziano in forme più aggressive di tumore. Tuttavia le conoscenze sulla biologia molecolare dei LCNEC è ancora oggi molto scarsa e poche informazioni sono disponibili sulle pathway maggiormente coinvolte nei processi di trasformazione da un fenotipo all'altro<sup>3</sup>.

Le tecniche di next generation sequencing (NGS) hanno permesso di effettuare un incredibile balzo in avanti nelle conoscenze della biologia molecolare delle neoplasie, in particolare dei tumori polmonari. L'uso routinario di tali metodiche ha infatti permesso di rilevare mutazioni, identificate come mutazioni driver, per cui sono possibili trattamenti specifici con inibitori tirosin-chinasici (TKi).

Di seguito riportiamo il caso di un uomo di 45 anni affetto da un carcinoma neuroendocrino a grandi cellule del polmone ROS-1 riarrangiato.

## Caso clinico

Nell'agosto del 2019 un uomo di 45 anni in buona salute, con Performance Status 0 secondo Eastern Cooperative Oncology Group (ECOG), non fumatore e senza alcuna comorbidità iniziava a sviluppare una tosse stizzosa persistente. Inizialmente il paziente veniva trattato in maniera empirica dal proprio medico curante con antibiotici ad ampio spettro, ma a causa del perdurare e peggiorare della sintomatologia veniva infine prescritta un Rx torace. L'Rx torace mostrava una lesione a margini spiculati a livello del LID. Immediatamente si eseguiva una Tc total-body evidenziante una lesione a livello del LID di circa 83x63mm con multiple linfoadenopatie aumentate di volume a livello mediastinico. Inoltre, venivano segnalate

due lesioni cerebrali compatibili con secondarismi. A completamento diagnostico veniva effettuata una PET/TC con 18-FDG che confermava la lesione discariocinetica a livello del LID con un SUVmax di 15,7 e le numerose linfadenopatie con indici di uptake elevati. La diagnosi radiologica concludeva quindi per uno stadio clinico cT4N2M1. Il paziente veniva pertanto sottoposto a un'agobiopsia polmonare Tc-guidata che evidenziava in un contesto necrotico la presenza di nidi e cordoni di cellule epitelioidi di media/grande taglia CKAE1/AE3 -/+, CD56+, sinaptofisina+, TTF-1-, napsina A- con un indice di proliferazione Ki-67% pari a circa il 30%. Il quadro immunofenotipico e morfologico faceva ipotizzare in prima ipotesi la diagnosi di carcinoma neuroendocrino a grandi cellule. In seguito a discussione multidisciplinare, in considerazione dell'istologia, dello stadio di malattia e delle buone condizioni generali del paziente si decideva di iniziare un trattamento chemioterapico di I linea secondo la schedula CDDP 75 mg/mq - etoposide 100 mg/mq q21. Il paziente pertanto effettuava due cicli completi di trattamento secondo tale schema. Il trattamento nel complesso è stato discretamente tollerato, riportando come uniche tossicità una neuropatia G1 a livello degli arti inferiori e astenia G1. Tuttavia il paziente nel corso del periodo del trattamento ha avuto due crisi comiziali ed è stato costretto a iniziare un trattamento specifico per prevenirne ulteriori.

La Tc total-body di rivalutazione mostrava una progressione di malattia con aumento della lesione principale polmonare, delle due lesioni cerebrali e comparsa di una nuova lesione surrenalica. Ridiscusso il caso all'interno del team multidisciplinare, vista la particolare istologia, l'assenza di fattori di rischio e le buone condizioni generali del paziente, si è deciso di effettuare una profilazione genomica con metodica NGS utilizzando il test FoundationOne®CDx (Foundation Medicine, Cambridge, MA, USA). Inaspettatamente il test genomico ha evidenziato un gene di fusione LRIG3-ROS1. Venivano inoltre identificate due mutazioni a carico del gene TP53 e MAP3K13. In considerazione del riscontro di tale gene di fusione, il paziente iniziava un trattamento con crizotinib, TKi approvato per le neoplasie ROS-1+<sup>4,5</sup>. Il beneficio clinico è stato pressoché immediato con rapida risoluzione della tosse, dell'astenia e assenza di ulteriori

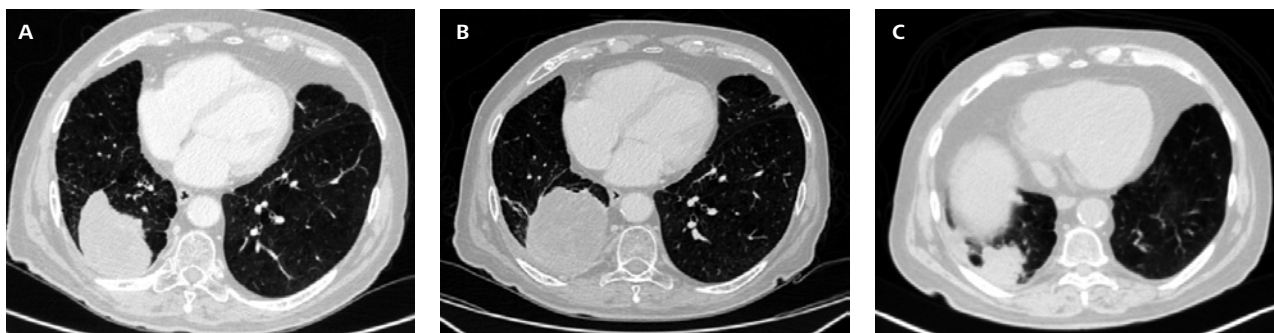episodi a livello del SNC. La Tc effettuata dopo due mesi di trattamento con crizotinib evidenziava una risposta parziale con riduzione di circa il 60% della lesione polmonare e scomparsa della lesione surrenalica e delle due lesioni cerebrali.

A oggi, trascorsi 12 mesi dall'inizio del trattamento con crizotinib, il paziente è ancora in ottime condizioni generali e nessuno degli approfondimenti diagnostici effettuati ha evidenziato una progressione di malattia (figure 1 e 2).

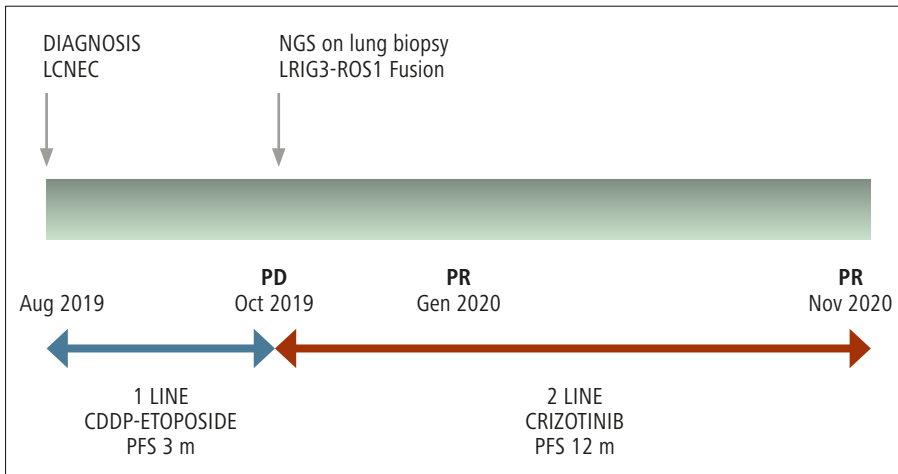
## Discussione e conclusioni

Il proto-oncogene ROS-1 codifica per un recettore tirosin-chinasico il cui ruolo fisiologico non è stato ancora del tutto determinato. Le fusioni cromosomiche che coinvolgono il gene ROS-1 possono produrre proteine chimeriche in grado di avviare e sostenere l'oncogenesi di molte neoplasie diverse. Riarrangiamenti di ROS-1 infatti sono stati rilevati in svariati tipi di neoplasie, tra cui i tumori papillari della tiroide, i carcinomi delle ghiandole salivari, i colangiocarcinomi, gli adenocarcinomi pancreatici e gli adenocarcinomi polmonari<sup>6</sup>. In particolare, riarrangiamenti di ROS-1 si riscontrano in circa l'1-2% dei NSCLC. Solitamente i tumori del polmone ROS-1+ si presentano in una popolazione giovane, a prevalenza femminile, di non fumatori. Dato l'alto grado di omologia all'interno dei domini tirosin-chinasici di ALK e ROS1, gli inibitori di ALK sono stati testati nei tumori ROS1+, mostrando un'attività inibitoria. Crizotinib in particolare ha dimostrato di avere un'elevata attività nei confronti dei tumori polmonari ROS-1 riarrangiati, mostrando dati di efficacia superiori a quelli fatti registrare nelle neoplasie ALK+ e divenendo a oggi lo standard di trattamento di I linea in questo sottogruppo di neoplasie.

La scoperta di mutazioni driver e la possibilità di effettuare profilazioni genomiche complete ha radicalmente cambiato la storia naturale di una quota di neoplasie polmonari, definite "oncogene-addicted". L'introduzione di trattamenti mirati, con TKI specifici in grado di spegnere il segnale di proteine chiave come EGFR, ALK, ROS-1, RET, BRAF, ha permesso infatti di raggiungere sopravvivenze impensabili fino a pochi anni fa. Inoltre l'uso sempre più diffuso



**Figura 1.** (A) agosto 2019. Diagnosi. La TCTB mostra la lesione a margini spiculati a livello LID; (B) ottobre 2019. Progressione di malattia dopo due cicli di chemioterapia; (C) gennaio 2020. Risposta parziale a trattamento con Crizotinib con marcata riduzione della lesione target polmonare.



**Figura 2.** Timeline dei principali snodi diagnostici e terapeutici del caso clinico esposto.

di tecniche di profilazione molecolare ha permesso di rilevare una quota sempre maggiore di alterazioni driver anche in tumori atipici per caratteristiche istologiche o cliniche<sup>7,8</sup>. Due sono i punti critici da sottolineare e discutere nel caso appena presentato. Negli LCNEC raramente sono descritte mutazioni driver e non sono raccomandate in modo routinario indagini di biologia molecolare volte a rilevare tali mutazioni. Tuttavia le caratteristiche cliniche del paziente, giovane e non fumatore, autorizzavano il sospetto di trovarsi di fronte a una neoplasia oncogene-addicted. Data la relativa facilità odierna di accesso a tecniche di NGS, anche le istologie polmonari rare meritano oggi una caratterizzazione molecolare approfondita, specialmente quando vi è un sospetto clinico forte.

Recentemente, la European Society of Medical Oncology (ESMO) ha pubblicato le prime linee guida sull'uso delle metodiche di NGS nella pratica clinica<sup>9</sup>. Tali metodiche sono raccomandate in maniera routinaria negli adenocarcinomi polmonari, nei tumori della prostata, nei tumori ovarici e nei colangiocarcinomi. Tuttavia viene raccomandata l'implementazione delle tecniche di sequenziamento multigenico nei centri di ricerca clinica come strumento per selezionare i pazienti eleggibili per le sperimentazioni cliniche, per accelerare lo sviluppo di farmaci e per acquisire in modo prospettico i dati che potrebbero fornire ulteriori informazioni su come ottimizzare l'uso di questa tecnologia.

Altro punto chiave da sottolineare è la necessità di condividere quanto più possibile le esperienze cliniche e i dati dei pazienti con neoplasie rare. Per tali tumori infatti è molto difficile costruire RCT *ad hoc* in grado di valutare l'efficacia di nuovi trattamenti, e spesso le conoscenze molecolari della neoplasia restano aneddotiche e frammentarie. Al contrario, l'uso di pannelli di sequenziamento multigenico e la condivisione dei dati ottenuti su larga scala potrebbero accelerare la ricerca e lo sviluppo di farmaci attraverso le sperimentazioni cliniche, fornendo così anche a questi pazienti accesso all'innovazione.

Nel nostro caso clinico, l'uso di un pannello NGS e la rilevazione del riarrangiamento del gene ROS-1 ha radicalmente cambiato l'iter terapeutico e la prognosi del paziente.

Infatti il paziente aveva avuto una rapida progressione al trattamento di I linea, e i trattamenti a oggi disponibili in II seconda linea per i LCNEC non hanno dimostrato risultati soddisfacenti.

Al contrario, il trattamento con crizotinib ha permesso di raggiungere una remissione profonda e duratura, raggiungendo a oggi 12 mesi di PFS, con remissione totale della sintomatologia. Da sottolineare inoltre come sia stato così possibile raggiungere un ottimo controllo della malattia cerebrale, solitamente difficile da trattare e fattore prognostico negativo.

In conclusione, le possibilità terapeutiche a oggi disponibili nei NSCLC rendono imprescindibile un approfondito studio del profilo genetico del tumore. Le tecniche di NGS, sebbene non ancora raccomandate dalle linee guida, dovrebbero essere inserite nello screening/studio delle istologie rare polmonari, soprattutto nei pazienti in cui le caratteristiche cliniche e fenotipiche portano a sospettare una neoplasia oncogene-addicted.

*Conflitto di interessi:* gli autori dichiarano l'assenza di conflitto di interessi.

## Bibliografia

1. Hung YP. Neuroendocrine tumors of the lung: updates and diagnostic pitfalls. *Surg Pathol Clin* 2019; 12: 1055-71.
2. Rekhtman N, Pietanza CM, Sabari J, et al. Pulmonary large cell neuroendocrine carcinoma with adenocarcinoma-like features: napsin A expression and genomic alterations. *Mod Pathol* 2018; 31: 111-21.
3. Kinslow CJ, May MS, Saqi A, et al. Large-cell neuroendocrine carcinoma of the lung: a population-based study. *Clin Lung Cancer* 2020; 21: e99-e113.
4. Shaw AT, Ou SH, Bang YJ, et al. Crizotinib in ROS1-rearranged non-small-cell lung cancer. *N Engl J Med* 2014; 371: 1963-71.

5. Shaw AT, Riely GJ, Bang Y-J, et al. Crizotinib in ROS1- rearranged advanced Non-Small-Cell Lung Cancer (NSCLC): updated results, including overall survival, from PROFILE 1001. *Ann Oncol* 2019; 30: 1121-6.
6. Drilon A, Jenkins C, Iyer S, Schoenfeld A, Keddy C, Davare MA. ROS1-dependent cancers - biology, diagnostics and therapeutics. *Nat Rev Clin Oncol* 2020. PMID: 32760015.
7. Schluckebier L, Caetano R, Garay OU, et al. Cost-effectiveness analysis comparing companion diagnostic tests for EGFR, ALK, and ROS1 versus next-generation sequencing (NGS) in advanced adenocarcinoma lung cancer patients. *BMC Cancer* 2020; 20: 875.
8. Lindeman NI, Cagle PT, Aisner DL, et al. Updated molecular testing guideline for the selection of lung cancer patients for treatment with targeted tyrosine kinase inhibitors: guideline from the College of American Pathologists, the International Association for the study of Lung Cancer. *Arch Pathol Lab Med* 2018; 142: 321-46.
9. Mosele F, Remon J, Mateo J, et al. Recommendations for the use of next-generation sequencing (NGS) for patients with metastatic cancers: a report from the ESMO Precision Medicine Working Group. *Ann Oncol* 2020; 31: 1491-505.

---

Indirizzo per la corrispondenza:  
Dott. Marco Filetti  
Oncologia Medica  
Azienda Ospedaliera Universitaria Sant'Andrea  
Via di Grottarossa 1035-39  
00189 Roma  
E-mail: marco.filetti@uniroma1.it, marco.filetti@gmail.com