

## **Il trattamento del carcinoma squamocellulare cutaneo localmente avanzato e metastatico**

**STEFANO GRECO<sup>1</sup>, GIUSEPPE PUGLIESE<sup>1</sup>, MARGHERITA RIMINI<sup>1</sup>, ROBERTA DEPENNI<sup>1</sup>**

<sup>1</sup>Oncologia Day Hospital, Azienda Ospedaliero-Universitaria di Modena.

*Pervenuto il 12 febbraio 2021. Accettato il 1° marzo 2021.*

**Riassunto.** Il carcinoma squamocellulare cutaneo (cSCC) localmente avanzato e metastatico rappresenta una entità rara e con prognosi infausta. Sebbene meno del 5% dei pazienti con carcinoma squamoso sviluppi metastasi o recidivi localmente dopo l'asportazione chirurgica, il cSCC è difficile da trattare. Tende a svilupparsi soprattutto nei pazienti anziani, fragili o con comorbidità importanti e perciò non idonei a ricevere trattamenti aggressivi. Tradizionalmente la terapia a base di platino è stata considerata un'opzione convenzionale, non attuabile però nei pazienti anziani. L'elevato numero di mutazioni del cSCC avanzato costituisce il razionale per un approccio sistemico immunoterapico che può rappresentare una svolta per questi pazienti. Inoltre è necessario che più figure professionali (dermatologo, oncologo, chirurgo, radioterapista, geriatra) lavorino in ambiente multidisciplinare affinché questi pazienti possano essere gestiti al meglio durante il loro percorso di cura.

**Parole chiave.** Anti-PD1, anziani, carcinoma squamocellulare cutaneo, immunoterapia.

*Treatment of locally advanced and metastatic cutaneous squamous cell carcinoma.*

**Summary.** Locally advanced and metastatic cutaneous squamous cell carcinoma (cSCC) of the skin is a rare entity and with a poor prognosis. Although less than 5% of patients with squamous carcinoma develop metastases or relapses locally after surgical removal, cSCC is difficult to treat. It tends to develop especially in elderly, frail or patients with important comorbidities and therefore not suitable for receiving aggressive treatments. Traditionally, platinum-based therapy has been considered a conventional option, but not feasible in elderly patients. The high number of advanced cSCC mutations constitutes the rationale for a systemic immunotherapy approach that can represent a turning point for these patients. Furthermore, it is necessary that more professional figures (dermatologist, oncologist, surgeon, radiotherapist, geriatrician) work in a multidisciplinary environment so that these patients can be better managed during their care path.

**Key words.** Anti-PD1, cutaneous squamous cell carcinoma, elderly, immunotherapy.

### **Introduzione**

I tumori cutanei non melanoma (NMSC) rappresentano le neoplasie maligne più diffuse, con un'incidenza che appare in aumento. Tra questi, i carcinomi squamocellulari cutanei (cSCC) risultano al secondo posto per incidenza dopo i basaliomi (BCC)<sup>1</sup>.

Fattori di rischio per queste neoplasie includono l'esposizione solare cronica, l'età avanzata e uno stato immunosoppressivo.

Più del 90% dei casi di cSCC è trattato radicalmente con sola chirurgia, anche se in alcuni è richiesto un trattamento radioterapico adiuvante. In una piccola percentuale di casi (3-5%) i pazienti con cSCC vanno incontro a insorgenza di metastasi o a una recidiva locale non più suscettibile di trattamenti locali (chirurgia o radioterapia)<sup>2</sup>. La prognosi di questi pazienti risulta infausta. Una volta che si verificano metastasi nella cSCC, i tassi di sopravvivenza a 10 anni scendono a meno del 20% per i pazienti con coinvolgimento dei linfonodi regionali e meno del 10% per i pazienti con metastasi a distanza, indicando che cSCC può essere difficile da trattare efficacemente quando è in stadio avanzato<sup>1</sup>.

Parametri clinici e istopatologici che aumentano il rischio di recidive loco-regionali o a distanza comprendono: localizzazione tumorale (orecchio, labbra o aree con ulcere croniche o infiammazioni di lunga durata), dimensioni (>2 cm), profondità dell'estensione (oltre il tessuto sottocutaneo), sottotipo istologico (acantolitico, a cellule fusate, pseudovascolare, adenosquamocellulare) e grado di differenziazione (scarsamente differenziato o indifferenziato), presenza di invasione perineurale, escissione incompleta e immunosoppressione<sup>3</sup>. Fino a poco tempo fa i trattamenti sistemici standard per il carcinoma squamocellulare localmente avanzato inoperabile o metastatico erano rappresentati da trattamenti chemioterapici con regimi contenenti derivati del platino, taxani o 5-fluorouracile (in combinazione o monoterapia) e terapie target come inibitori di EGFR (per es., cetuximab)<sup>4</sup>. Tuttavia risposte durature con queste terapie si osservano raramente<sup>4</sup>. Negli ultimi anni sono stati ottenuti risultati importanti con l'introduzione di agenti immunoterapici, come gli inibitori di PD1 e PD-L1, nel trattamento di diverse neoplasie maligne quali, per esempio, melanoma, carcinoma polmonare non a piccole cellule (NSCLC), carcinoma renale.

Gli inibitori di PD-1 appartengono a una classe di farmaci chiamati "checkpoint inhibitors" che agiscono a livello di pathway immunoregolatorie sfruttate da alcuni tipi di cancro. PD-1 è un recettore espresso su cellule T, cellule B e cellule NK e in condizioni normali è coinvolto in un circuito inibitorio che è cruciale per mantenere tolleranza self e prevenire fenomeni autoimmunitari attraverso l'interazione con ligandi come PD-L1/L2 localizzato su cellule presentanti l'antigene e cellule dendritiche.

Alcune neoplasie possono utilizzare queste pathway per sfuggire alla sorveglianza immunitaria attraverso l'espressione di PD-L1 e la soppressione della funzione dei linfociti T<sup>5</sup>.

Gli inibitori di PD-1 bloccano questo meccanismo legandosi a PD-1 e lasciando che il sistema immunitario agisca contro le cellule tumorali<sup>5</sup>. Si è visto che il cSCC presenta le caratteristiche cliniche e molecolari di un tumore che potrebbe rispondere all'immunoterapia sistemica. Infatti tale neoplasia è caratterizzata da un elevato carico mutazionale del tumore (tumor mutational burden - TMB) che si traduce in una maggiore espressione di neoantigeni e quindi in una maggiore immunogenicità<sup>6,7</sup>. Inoltre, il rischio di sviluppare un cSCC risulta fino a 250 volte maggiore nei pazienti con immunosoppressione (per es., pazienti che hanno subito trapianto di organi solidi e stanno ricevendo trattamenti immunosoppressivi) e ciò suggerisce che la sorveglianza immunitaria è fondamentale per prevenire queste neoplasie<sup>8</sup>. Cemiplimab è un anticorpo monoclonale diretto contro il recettore PD1 delle cellule immunitarie.

Nel settembre 2018 cemiplimab è stato approvato dalla Food and Drug Administration (FDA) nel trattamento dei pazienti con cSCC localmente avanzato o metastatico che non sono suscettibili di trattamenti chirurgici o radioterapici con intento curativo<sup>9</sup>. Nell'aprile 2019 cemiplimab ha ricevuto l'approvazione da parte dell'Agenzia europea per i medicinali (EMA) per la stessa indicazione<sup>10</sup>. Tali approvazioni si basano sui risultati di uno studio di fase 1 e uno studio di fase 2 in cui cemiplimab ha dimostrato un'importante attività antitumorale con risposte durature e un buon profilo di tossicità in pazienti con cSCC localmente avanzato o metastatico<sup>11-13</sup>. Da giugno 2020 cemiplimab ha ricevuto la rimborsabilità da parte del Sistema Sanitario Nazionale (SSN) in Italia<sup>14</sup>. La somministrazione avviene per via endovenosa alla posologia di 350 mg ogni 3 settimane. Sono attualmente in corso trial clinici per valutare l'efficacia di cemiplimab sia in fase adiuvante che neoadiuvante<sup>11-13</sup>.

## Caso clinico 1

### cSCC LOCALMENTE AVANZATO DELLA REGIONE MASCELLARE SX

Il seguente caso riguarda una paziente di 89 anni in discrete condizioni generali, con PS ECOG 2 e con un'anamnesi positiva per stenosi aortica moderata,

stenosi carotidea, pregresse trombosi venose profonde (braccio sx e in sede femorale sx) e pregressa emi-tiroidectomia dx per patologia non nota. In terapia domiciliare con fondaparinux e levotiroxina.

Veniva vista per la prima volta a fine maggio 2019 per aumento progressivo di lesione cutanea a livello del pomello zigomatico sinistro. Due anni prima la paziente aveva trattato la stessa lesione, diagnosticata clinicamente come cheratoacantoma, prima con laser terapia e successivamente con terapia topica. Alla visita clinica si osservava ampia lesione ulcerata a livello della guancia sinistra con interessamento della parete laterale della piramide nasale sinistra, della palpebrale inferiore omolaterale, del labbro superiore e dell'arco zigomatico sinistro, con esposizione del seno mascellare e della cavità nasale. La paziente aveva eseguito di recente una TC collo-torace-addome con mdc che mostrava «voluminosa massa delle parti molli della guancia sinistra parzialmente escavata, delle dimensioni di 8 cm che giunge a contatto con l'ala nasale sinistra, con la parete anteriore del seno mascellare sinistro che appare eroso e con la porzione anteriore dell'orbita». Assenza di grossolane linfoadenomegalie cervicali e di lesioni sostitutive nelle scansioni toraciche e addominali.

Veniva eseguita biopsia della lesione, e l'esame istologico deponeva per cSCC moderatamente differenziato infiltrante.

In considerazione dell'estensione locale di malattia, dopo discussione collegiale e colloquio con i familiari, veniva escluso l'intervento chirurgico. Veniva inoltre escluso un trattamento radioterapico per l'ampia estensione locale e per l'assenza di sintomatologia algica.

Si proponeva pertanto alla paziente e ai familiari (sempre presenti a causa della barriera linguistica della paziente) la possibilità di eseguire un trattamento sistemico immunoterapico con cemiplimab. In considerazione dell'età avanzata, delle condizioni cliniche e in accordo con i parenti, si decideva di intraprendere il trattamento immunoterapico con cemiplimab 350 mg iv q21.

In data 25/07/2019 veniva praticata la I somministrazione del farmaco. Dopo i primi tre cicli di terapia la lesione si mostrava in lieve progressivo incremento dimensionale e maggiormente sanguinante. Il trattamento veniva ben tollerato e gli esami ematochimici si mantenevano nei limiti. Dal IV ciclo di terapia con cemiplimab (26/09/20) si assisteva a iniziale riduzione dimensionale della lesione e dal V ciclo (17/10/20) si assisteva a una progressiva risposta al trattamento fino a ottenere una risposta clinica completa documentata in concomitanza del VII ciclo di terapia (28/11/2019). Tale risposta veniva confermata radiologicamente a una TC collo-massiccio facciale e torace con mdc (07/11/2020) in cui la massa ulcero-vegetante non risultava più distintamente riconoscibile. Veniva segnalata una progressione dell'erosione sulla porzione anteriore dell'orbita, sull'ala nasale, sul seno mascellare e a livello dell'arco zigomatico sinistro in relazione alla regressione della lesione. La paziente continuava il trattamento riferendo uni-

camente astenia G1 e stipsi G1 come eventi avversi. Clinicamente, in seguito a scomparsa della lesione, permaneva esposizione del seno mascellare sinistro su cui venivano eseguite medicazioni giornaliere. Veniva discusso il caso con i chirurghi maxillo-facciali che non davano indicazione a intervento di ricostruzione locale.

La paziente ha sospeso il trattamento e i controlli clinici a causa della pandemia da coronavirus da marzo ad agosto 2020 (ultima somministrazione in data 13/08/2020, dopo una pausa di 5 mesi per lo stesso motivo) ma è ancora in vita e in risposta clinica da quanto comunicato dai familiari che assistono quotidianamente la signora.

Questo caso mostra come cemiplimab sia un farmaco estremamente efficace nel trattamento del cSCC localmente avanzato, anche in caso di malattia molto estesa e in pazienti anziani e con un performance status non ottimale. Risulta inoltre essere un trattamento ben tollerato e che mantiene la sua efficacia nel tempo anche in seguito a periodi di sospensione del trattamento (figura 1).

## Caso clinico 2

### RECIDIVA LOCALE E LINFONODALE LOCO REGIONALE DI cSCC MODERATAMENTE DIFFERENZIATO

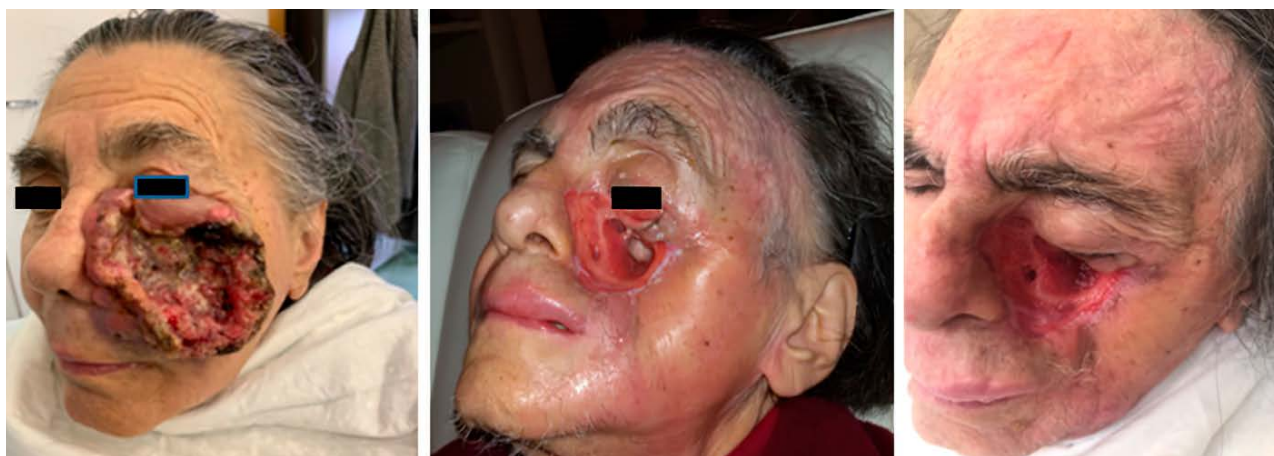Di seguito descriviamo il caso di un paziente di 82 anni in buone condizioni generali, PS ECOG 1. In anamnesi: ipertensione arteriosa, in terapia con olmesartan/amlodipina e atenololo, e diabete mellito di tipo II, in terapia con metformina. Il paziente era precedentemente stato sottoposto presso altra sede ad asportazione di cSCC G2 della regione retroauricolare dx (non disponibile data dell'intervento chirurgico).

A luglio 2019 il paziente eseguiva valutazione collegiale dermatologico-oncologica e successivamente valutazione otorinolaringoiatrica-oncologica per recidiva di neoformazione cutanea retroauricolare

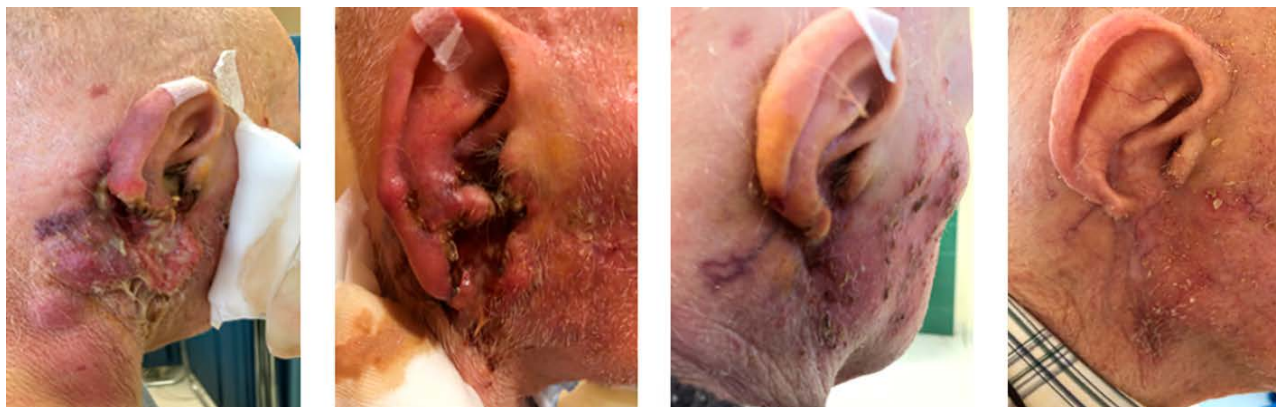dx di 4 cm, ulcerata e infiltrante, con estensione al condotto uditivo esterno, al padiglione auricolare, alla corticale mastoidea e alla loggia parotidea dx e determinante paralisi completa del nervo facciale omolaterale (grado VI). Per la presenza di linfonomegalie laterocervicali omolaterali (livelli IIB e V) si configurava uno stadio cT3 (invasione perineurale) cN2 M0 (escluse ulteriori localizzazione a TC con mdc). In considerazione dell'estensione della malattia venivano escluse sia l'opzione chirurgica sia quella radioterapica; si proponeva pertanto avvio di trattamento immunoterapico con cemiplimab 350 mg iv q21 a uso nominale.

Il paziente praticava la I somministrazione del farmaco in data 28/08/2020 e già dalla II somministrazione (19/09/2020) si iniziava ad assistere a una progressiva riduzione dimensionale della lesione cutanea e delle localizzazioni linfonodali. Durante la terza infusione il paziente presentava una lieve reazione allergica in termini di rash eritematoso e senso di calore al volto, per cui le successive somministrazioni venivano eseguite con premedicazione antistaminica ev. Come reazioni avverse si sono inizialmente osservate stipsi G1 e comparsa dalla VI infusione di xerosi cutanea diffusa, rash cutaneo G1 al dorso. Nell'arco di 3 mesi si assisteva a una progressiva risposta al trattamento fino a raggiungere una risposta clinica completa, confermata radiologicamente alla TC TB con mdc eseguita il 12/12/2019. Il paziente proseguiva la terapia con cemiplimab con controlli clinici ogni 3 settimane in concomitanza delle somministrazioni del farmaco e controlli radiologici con TC TB con mdc ogni 3 mesi mantenendo nel tempo la risposta completa, senza insorgenza di ulteriori tossicità oltre a quelle citate in precedenza. Al momento il paziente ha eseguito 22 somministrazioni di cemiplimab e sta continuando il trattamento.

Anche da questo caso si evince come cemiplimab possa essere un farmaco efficace nel trattamento di pazienti con cSCC avanzato portando anche a risposte durature (figura 2).



**Figura 1.** Paziente prima dell'inizio del trattamento con cemiplimab, dopo 4 mesi di terapia e dopo 15 mesi di terapia.



**Figura 2.** Paziente prima dell'inizio del trattamento con cemiplimab e dopo 1, 5 e 20 somministrazioni del farmaco.

### Caso clinico 3

Il terzo caso clinico riguarda una paziente di 61 anni con anamnesi patologica positiva per ipertensione arteriosa in trattamento con nebivololo cloridrato e perindopril. La paziente è impiegata ed è in ottime condizioni generali ECOG=0. Dal mese di gennaio 2020 la paziente ha notato la comparsa di una neofomazione a livello della superficie esterna del ginocchio sinistro che è progressivamente aumentata di dimensione e nell'arco di un mese è andata incontro a ulcerazione e suppurazione; parallelamente è comparso dolore in sede inguinale sx soprattutto durante il carico con importante edema duro diffuso a tutto l'arto inferiore sx. Il quadro clinico ha costretto la paziente a un'importante riduzione della sua attività lavorativa e della qualità di vita costringendola all'impossibilità a svolgere non solo la sua attività lavorativa ma anche le normali attività quotidiane.

Per tale motivo la paziente eseguiva una TAC total body con mdc in data 10/7/2020 che metteva in evidenza grossolane adenomegalie parzialmente necrocolliquante in sede inguinale sx (max 37×25 mm) e iliaca esterna sx (14×13 mm) e alcuni linfonodi tondeggianti di 10 mm anche in sede inguinale e iliaca esterna dx, linfadenomegalia di 29×27 mm nel cavo popliteo sx; a livello della regione laterale del ginocchio sx era presente una estesa ulcerazione con perdita di sostanza del tessuto sottocutaneo di 10×12 cm con una placca di tessuto solido disproliferativo che si approfondava nell'adipe sottocutaneo per 11 mm.

Durante la degenza si eseguivano: tampone per esame colturale con isolamento di *pseudomonas aeruginosae* impostata terapia antibiotica con ceftolozane-tazobactam e trimetoprim/sulfametossolo, biopsia con diagnosi di cSCC scarsamente differenziato, ulcerato, infiltrante il derma e con aree di necrosi.

In considerazione del difficile controllo del dolore si iniziava terapia antalgica con fentanil TTS 12 msg/h.

La paziente veniva sottoposta a consulenza chirurgica che escludeva questo approccio a causa dell'estensione della patologia. Per tale motivo la paziente veniva candidata a un trattamento immunoterapico con cemiplimab i.v. ogni 3 settimane. La paziente praticava il I ciclo in data 14/7/2020.

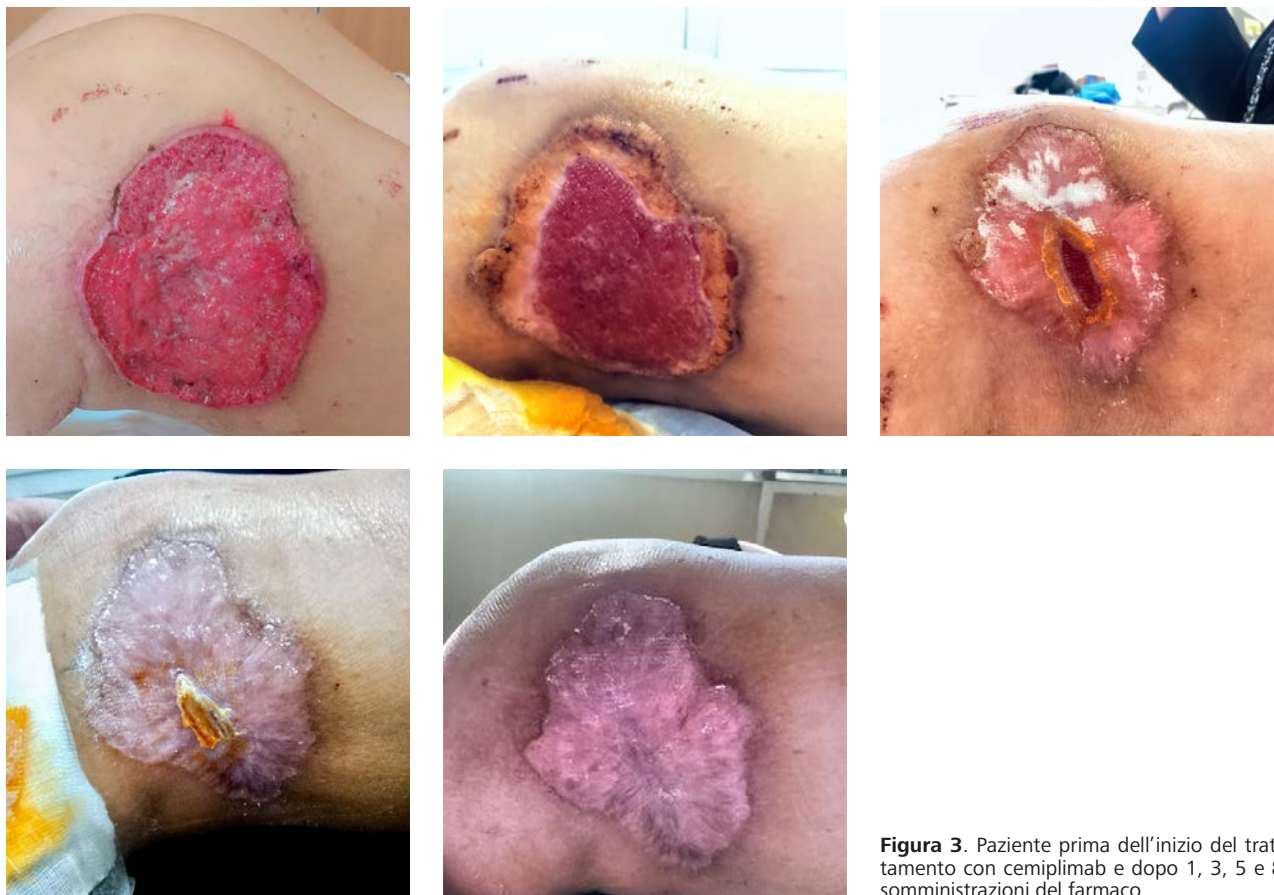
Già dopo la seconda somministrazione era evidente un netto miglioramento clinico con rapida scomparsa delle adenomegalie palpabili a livello del cavo popliteo e inguinale sx, riduzione dell'edema all'arto inferiore sx e rapida diminuzione della voluminosa neofomazione ulcerata cutanea con progressiva comparsa di tessuto di granulazione e chiusura della vasta ulcerazione cutanea. La lesione si presentava detersa non maleodorante e senza secrezioni purulente (figura 3).

Dopo 8 somministrazioni (vedi foto del 12/2020) si osservava una completa sostituzione dell'area ulcerata per cui la paziente ha sospeso le medicazioni giornaliere della lesione che la paziente eseguiva dal mese di giugno consentendo anche alla paziente una ripresa piena dell'attività lavorativa. Parallelamente si è assistito a una riduzione significativa della sintomatologia dolorosa che ha permesso la sospensione della terapia con oppiacei. La TAC total body eseguita in ottobre 2020 dopo 3 mesi di terapia ha mostrato una completa normalizzazione delle adenomegalie segnalate in precedenza (figura 4).

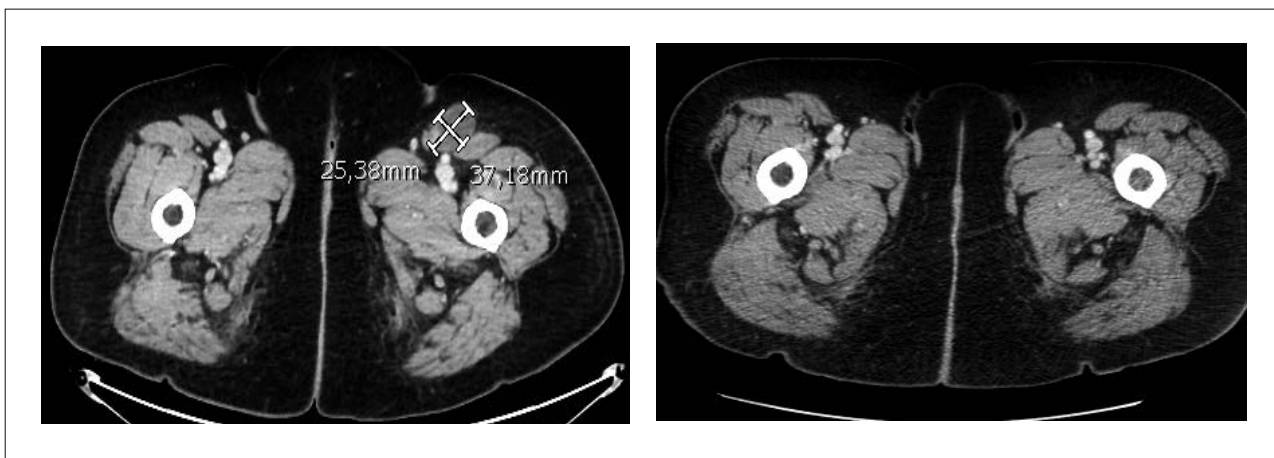
Tra gli effetti collaterali da segnalare dopo la VIII somministrazione la comparsa di diarrea G2 trattata inizialmente con sintomatici e con cortisone (prednisone 50 mg/die) per una settimana e poi a scalare, che hanno portato a una risoluzione dell'effetto collaterale. La paziente ha presentato anche prurito G1 e artralgie G1. All'ultimo controllo clinico da noi effettuato in data 02/2/2021 la paziente ha ripreso la terapia con persistenza di riposta completa al trattamento e un profilo di tossicità favorevole e mantenimento di una buona qualità di vita.

### Conclusioni

Nei pazienti con cSCC in stadio avanzato, il trattamento con l'inibitore di PD-1 cemiplimab ha miglio-



**Figura 3.** Paziente prima dell'inizio del trattamento con cemiplimab e dopo 1, 3, 5 e 8 somministrazioni del farmaco.



**Figura 4.** La TAC total body eseguita nell'ottobre 2020 dopo 3 mesi di terapia ha mostrato una completa normalizzazione delle adenomegalie segnalate in precedenza.

rato in modo significativo sia i tassi, sia la durata della risposta, sia la sopravvivenza rispetto a quanto riportato con altri agenti. Lo evidenziano anche i dati di follow-up a 3 anni dello studio di fase 2 EMPOWER-cSCC-1<sup>16</sup>. Dalla nostra esperienza si può concludere che anche in un ambito di real world la terapia con cemiplimab ha avuto un impatto importante e significativo e si dimostra un farmaco con un'ottima

attività ed efficacia nel trattamento dei pazienti con cSCC avanzato non suscettibili di trattamento chirurgico o radiante. In questi pazienti vi è un forte unmet need perché al di là della chemioterapia non erano disponibili altre terapie efficaci. Il profilo di tossicità ha confermato sostanzialmente quanto già visto con altri inibitori di PD-1. Cemiplimab risulta essere un farmaco ben tollerato con un profilo di tossicità ac-

cettabile. Da sottolineare che 2 dei 3 casi presentati si riferivano a pazienti anziani, fragili, con un performance status non ottimale e con diverse comorbidità e in politerapia farmacologica; quindi il trattamento si dimostra fattibile anche in questo setting di pazienti per i quali l'alternativa sarebbe stata unicamente la terapia di supporto. Il trattamento immunoterapico con cemiplimab è in grado di indurre una risposta obiettiva sia clinica (che spesso si può osservare già dopo la prima somministrazione) sia radiologica nel 50% dei casi. Tale risposta, inoltre, risulta duratura e può essere mantenuta anche per un lungo periodo di tempo. Due pazienti sono ancora in trattamento dopo 18 mesi di terapia, e l'altro da 16 mesi. Cemiplimab ha mostrato un impatto positivo anche sulla qualità di vita di questi pazienti, dato non trascurabile dal momento che si tratta di pazienti che hanno lesioni deturpanti e difficili da gestire. Il trattamento del cSCC avanzato rappresenta sicuramente una sfida terapeutica. Oltre all'efficacia delle nuove terapie svolge un ruolo di grande importanza anche adottare un approccio multidisciplinare, riunendo figure con competenze specialistiche differenti, capaci di seguire il paziente sotto tutti gli aspetti e in tutte le fasi della malattia. Con una presentazione clinica molto eterogenea e variabile e la mancanza di linee guida standardizzate, la gestione del paziente con cSCC localmente aggressivo e avanzato rimane clinicamente impegnativo. L'immunoterapia con cemiplimab rappresenta un'importante aggiunta all'armamentario oncologico e un progresso terapeutico per i pazienti affetti da questo tipo di carcinoma.

*Conflitto di interessi:* RD dichiara di ricevere onorari per letture da MSD, Novartis, BMS, Pierre Fabre. Gli altri autori dichiarano l'assenza di conflitto di interessi.

## Bibliografia

1. Corneli P, Conforti C, Retrosi C, et al. Pattern of response of unresectable and metastatic cutaneous squamous cell carcinoma to programmed death-1 inhibitors: a review of the literature. *Dermatol Ther* 2020; 33: e13250.
2. Ahmed SR, Petersen E, Patel R, Migden MR. Cemiplimab-rwlc as first and only treatment for advanced cutaneous squamous cell carcinoma. *Expert Rev Clin Pharmacol* 2019; 12: 947-51.
3. Stratigos A, Garbe C, Lebbe C, et al. Diagnosis and treatment of invasive squamous cell carcinoma of the skin: European consensus-based interdisciplinary guideline. *Eur J Cancer* 2015; 51: 1989-2007.
4. Ogata D, Namikawa K, Otsuka M, et al. Systemic treatment of patients with advanced cutaneous squamous cell carcinoma: response rates and outcomes of the regimens used. *Eur J Cancer* 2020; 127: 108-17.
5. Pardoll DM. The blockade of immune checkpoints in cancer immunotherapy. *Nat Rev Cancer* 2012; 12: 252-64.
6. Pickering CR, Zhou JH, Lee JJ, et al. Mutational landscape of aggressive cutaneous squamous cell carcinoma. *Clin Cancer Res* 2014; 20: 6582-92.
7. Chalmers ZR, Connelly CF, Fabrizio D, et al. Analysis of 100,000 human cancer genomes reveals the landscape of tumor mutational burden. *Genome Med* 2017; 9: 34.
8. Euvrard S, Kanitakis J, Claudy A. Skin cancers after organ transplantation. *N Engl J Med* 2003; 348: 1681-91.
9. FDA. FDA approves first treatment for advanced form of the second most common skin cancer. 2018. Disponibile su: <https://bit.ly/3q9S5An> [ultimo accesso 2 marzo 2021].
10. European Medicines Agency. LIBTAYO® EPAR (2019). Disponibile su: <https://bit.ly/3q9HzJa> [ultimo accesso 2 marzo 2021].
11. Migden MR, Rischin D, Schmults CD, et al. PD-1 blockade with cemiplimab in advanced cutaneous squamous-cell carcinoma. *N Engl J Med* 2018; 379: 341-51.
12. Guminski AD, Lim AM, Khushalani NI, et al. Phase II study of cemiplimab, a human monoclonal anti-PD-1, in patients (pts) with metastatic cutaneous squamous cell carcinoma (mCSCC; Group 1): 12-month follow-up. *J Clin Oncol* 2019; 37: 9526.
13. Migden MR, Khushalani NI, Chang ALS et al. Primary analysis of Phase 2 results of cemiplimab, a human monoclonal anti-PD-1, in patients (pts) with locally advanced cutaneous squamous cell carcinoma (laCSCC). *J Clin Oncol* 2019; 37: 6015.
14. Agenzia Italiana del Farmaco. Attivazione web e pubblicazione schede di monitoraggio - Registro LIBTAYO. Disponibile su: <https://bit.ly/3b5ef2q> [ultimo accesso 2 marzo 2021].
15. Migden MR, Rischin D, Sasane M, Mastey V. Health-related quality of life in patients with advanced cutaneous squamous cell carcinoma treated with cemiplimab: post hoc exploratory analysis of a phase 2 clinical trial. *J Clin Oncol* 2020; 38: (suppl; abstr 10033).
16. Rischin D, Migden MR, Lim AR, et al. Phase II study of cemiplimab in patients (pts) with advanced cutaneous squamous cell carcinoma (CSCC): longer follow-up. *J Clin Oncol* 2020; 38: (suppl 15): 10018.

Indirizzo per la corrispondenza:  
Dott.ssa Roberta Depenni  
Oncologia Day Hospital  
Azienda Ospedaliero-Universitaria di Modena  
Via del Pozzo 71  
41125 Modena  
E-mail: robertadepenni@yahoo.it