

Efficacia della combinazione encorafenib + binimetinib in un caso clinico di melanoma metastatico BRAF mutato

LORENZA DI GUARDO¹

¹Oncologia Medica Melanomi, Dipartimento di Oncologia Medica 1, Fondazione IRCCS, Istituto Nazionale dei Tumori, Milano.

Pervenuto il 7 aprile 2022.

Riassunto. Il melanoma metastatico è un tumore maligno che fino a 10 anni fa aveva una prognosi sfavorevole. Dal 2010 la sopravvivenza dei pazienti è nettamente migliorata grazie alla scoperta della mutazione del gene BRAF e allo sviluppo di farmaci diretti verso questo target. I migliori risultati sono stati ottenuti con la doppia inibizione della via di trasduzione del segnale della MAPK che prevede l'utilizzo del MEK inibitore associato al BRAF inibitore. Le terapie target approvate sono 3: vemurafenib e cobimetinib; dabrafenib e trametinib, encorafenib e binimetinib, con un profilo di attività simile e con tossicità peculiari a seconda della combinazione utilizzata. In questo articolo viene descritto un caso clinico di paziente affetto da melanoma metastatico trattato con l'associazione encorafenib e binimetinib.

Parole chiave. Binimetinib, BRAF + Mek inibitori, encorafenib, melanoma metastatico.

Efficacy of the encorafenib + binimetinib combination: a case report.

Summary. Malignant melanoma is a malignant tumor with a poor prognosis. From 2010 the discovery of mutation of BRAF and the development of drugs against this target significantly improved the survival of these patients. The best results were achieved with the double inhibition of the MAPK pathway. There are 3 approved targeted therapies: vemurafenib and cobimetinib, dabrafenib and trametinib, encorafenib and binimetinib. They have similar efficacy, but different toxicity profiles. In this article, is critically review the case of a patient with metastatic melanoma treated with the combination encorafenib and binimetinib.

Key words. Binimetinib, BRAF+MEK inhibitors, encorafenib, metastatic melanoma.

Introduzione

Il melanoma metastatico è un tumore maligno che fino a 10 anni fa aveva una prognosi sfavorevole. La maggior parte dei pazienti che sviluppava secondarismi non sopravviveva oltre l'anno. Dal 2010 la sopravvivenza dei pazienti è nettamente migliorata grazie alla scoperta della mutazione del gene BRAF e allo sviluppo di farmaci diretti verso questo target. I migliori risultati in termini di PFS, OS e ORR sono stati ottenuti con la doppia inibizione della via di trasduzione del segnale della MAPK che prevede l'utilizzo del MEK inibitore associato al BRAF inibitore. Infatti l'utilizzo di entrambi i farmaci ritarda l'insorgenza di resistenze acquisite. Le terapie target approvate sono 3: vemurafenib e cobimetinib; dabrafenib e trametinib; encorafenib e binimetinib, con un profilo di attività simile e con tossicità peculiari a seconda della combinazione utilizzata. In questo articolo descriviamo un caso clinico di paziente affetto da melanoma metastatico trattato con l'associazione encorafenib e binimetinib.

Caso clinico

La storia oncologica del paziente, uomo del 1963 senza comorbidità di rilievo, inizia nel giugno 2011, quando gli viene riscontrata e asportata una sospet-

ta lesione del dorso che all'esame istologico risultava compatibile con melanoma, spessore di Breslow 4 mm, con presenza di ulcerazione, assenza di regressione, mitosi $>3 \times \text{mm}^2$.

In relazione alle caratteristiche istologiche il paziente viene candidato a intervento chirurgico di radicalizzazione in sede dorsale con biopsia del linfonodo sentinella ascellare sinistro che risultava essere positivo.

A settembre 2011 viene sottoposto a intervento di dissezione inguino-iliaca-otturatoria sinistra. Quindici linfonodi asportati risultavano negativi per metastasi linfonodali di melanoma. Lo stadio della malattia era IIIC.

Seguiva follow-up clinico-strumentale negativo sino al luglio del 2015, quando a una Rx del torace veniva riscontrato un singolo nodulo polmonare. Una TC torace e una PET total body confermavano la natura sospetta della lesione polmonare. La successiva biopsia del nodulo confermava la diagnosi di metastasi di melanoma.

Il paziente veniva sottoposto a intervento di videotoroscopia destra con resezione atipica del segmento apicale del lobo inferiore destro. L'esame istologico deponeva per neoplasia maligna a cellule epiteliomorfe e fusate, parzialmente pigmentata morfologicamente coerente con localizzazione polmonare di melanoma. La valutazione dello *status* mutazionale BRAF evidenziava la presenza di mutazione V600K.

Il paziente rimaneva in follow-up clinico-strumentale.

Dopo circa 4 anni, nell'ottobre del 2019, nel corso di controlli di routine la TC total body evidenziava un addensamento polmonare di aspetto nodulare di circa 20 mm a margini irregolari in sede polmonare sinistra. Anche l'esame PET confermava la presenza di tale nodulo nel lobo inferiore del polmone di sinistra, ipercaptante FDG di natura evolutiva (SUVmax 9,5).

Nel dicembre del 2019, il paziente veniva nuovamente sottoposto a segmentectomia in videotoroscopia sinistra. Anche questa volta l'esame istologico deponesse per metastasi di melanoma.

Dal 13/02/2020 al 09/07/2020 il paziente ha ricevuto terapia adiuvante con nivolumab 480 mg totali ogni 4 settimane. La terapia viene interrotta dopo 6 cicli per progressione di malattia.

Alla TC total body di luglio 2020 viene documentata la comparsa di 3 lesioni secondarie encefaliche, senza edema perilesionale, la maggiore di 15 mm. Concomitano alcune lesioni nodulari bilateralmente al polmone, sospette in senso evolutivo, del diametro massimo di 5 mm.

La RMN encefalica con mezzo di contrasto confermava la presenza di lesioni ripetitive. In relazione all'evoluitività di malattia sia in sede cerebrale che polmonare, in paziente asintomatico per sintomi neurologici e con valori di LDH nella norma, viene

deciso di iniziare in prima istanza una terapia di I linea con inibitori di BRAF + inibitori di MEK, viste le alte percentuali di ORR (64-70%) osservate con queste combinazioni, riservando la radioterapia in sede cerebrale in caso di ulteriore progressione di malattia.

Nell'agosto 2020 si avviava pertanto terapia con encorafenib e binimetinib. La prima rivalutazione di malattia dopo 3 mesi con TC torace-addome e RMN encefalo evidenziava una risposta parziale di malattia secondo criteri RECIST 1.1. La terapia è ancora in corso nell'aprile 2022 (oltre 20 mesi dall'inizio) con favorevole tollerabilità e risposta parziale mantenuta sulle lesioni cerebrali e risposta completa a livello polmonare (figura 1).

Discussione e conclusioni

La scelta della terapia di I linea è ricaduta sulla terapia a bersaglio molecolare perché i dati di letteratura nonché le linee guida nazionali¹ e internazionali² la indicano come una tra le opzioni migliori nei pazienti con mutazione del gene BRAF e secondarismi cerebrali, garantendo dei tassi di risposte obiettive più elevati rispetto all'immunoterapia³ con rapida riduzione del carico tumorale anche in sede intracranica⁴.

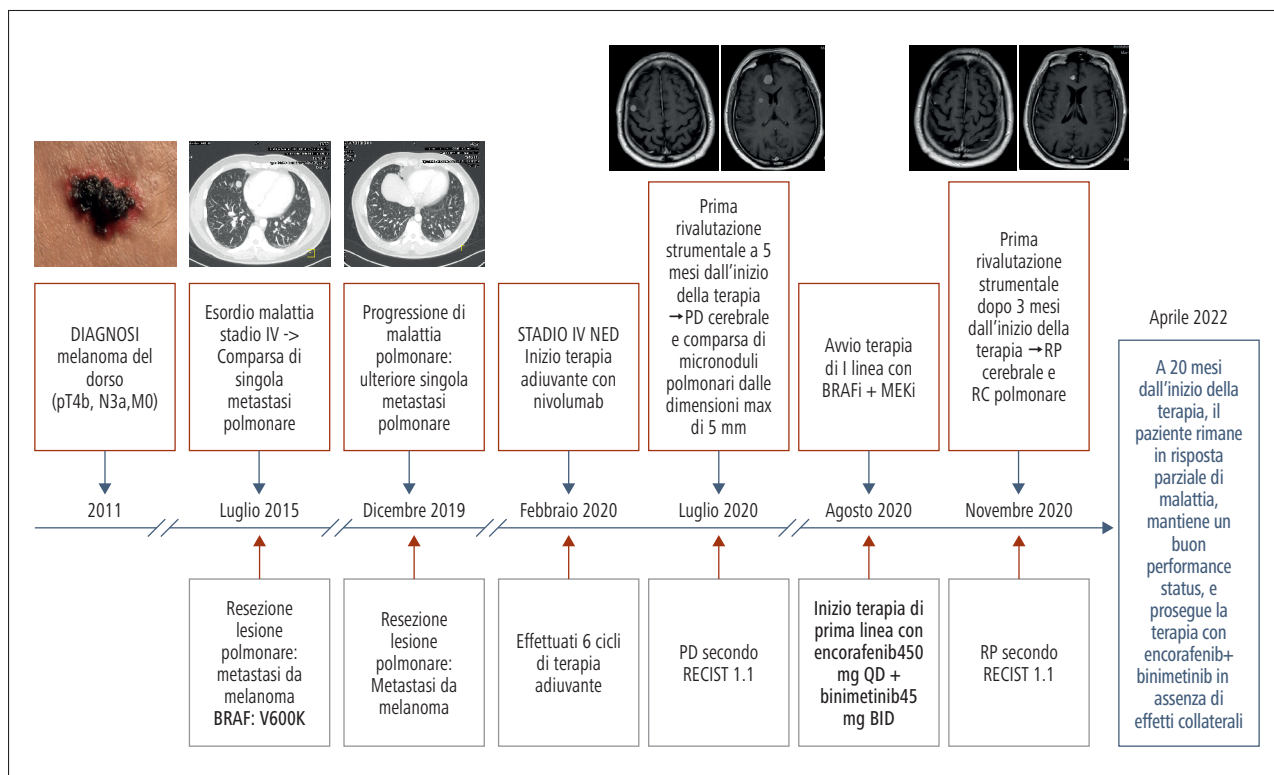


Figura 1. Timeline dei principali snodi diagnostici e terapeutici del caso.

La scelta della terapia a bersaglio molecolare con encorafenib + binimetinib, rispetto alle altre disponibili, è stata fatta per le caratteristiche in parte differenti tra le varie targeted therapies con differenti profili di tollerabilità⁵.

Encorafenib è un BRAF inibitore di seconda generazione che ha mostrato, in studi preclinici, una potenza inibente maggiore rispetto ad altri inibitori di BRAF (dabrafenib e vemurafenib), multipla e duratura^{5,6}.

Inoltre i risultati dello studio COLUMBUS, nell'analisi per sottogruppi, confermano dati di efficacia anche nei pazienti con LDH nella norma e basso carico di malattia (< di 3 siti metastatici)⁵.

Pur con i limiti del confronto tra studi, tali risultati di efficacia sembrano sovrapponibili in termini di OS e leggermente superiori in termini di PFS e tollerabilità rispetto alle altre targeted therapies disponibili^{5,7,8}.

Nel gennaio 2022 è stata approvata da AIFA anche la rimborsabilità della combo-immunoterapia con ipilimumab e nivolumab, che potrebbe rappresentare il nuovo standard terapeutico per pazienti con metastasi cerebrali da melanoma. Tale trattamento non è però indicato nei pazienti con malattia cerebrale sintomatica che necessita di steroide e inoltre comporta una tossicità immunorelata di grado severo G3-G4 in oltre il 50% dei pazienti⁹.

Pertanto dai risultati dello studio COLUMBUS e quelli di real life la combinazione encorafenib + binimetinib oggi rappresenta una efficace terapia nei pazienti con melanoma metastatico con mutazione BRAF, in particolare per pazienti con LDH nella norma e un basso carico di malattia (<3 siti metastatici).

Conflitto di interessi: LDG dichiara di ricevere onorari per letture da Novartis, MSD, BMS, Pierre Fabre.

Bibliografia

1. Associazione Italiana di Oncologia Medica. Linee Guida. Milano: AIOM, 2020.
2. Keilholz U, Ascierto PA, Dummer R, et al. ESMO consensus conference recommendations on the management of metastatic melanoma: under the auspices of the ESMO Guidelines Committee. *Ann Oncol* 2020; 31: 1435-48.
3. Long GV, Stroyakovskiy D, Gogas H, et al. Dabrafenib and trametinib versus dabrafenib and placebo for Val600 BRAF-mutant melanoma: a multicentre, double-blind, phase 3 randomised controlled trial. *Lancet* 2015; 386: 444-51.
4. Davies MA, Saiag P, Robert C, et al. Dabrafenib plus trametinib in patients with BRAF^{v600}-mutant melanoma. Brain metastases (COMBI-MB): a multicenter, multicohort, open label, phase 2 trial. *Lancet Oncol* 2017; 18: 863-73.
5. Ascierto PA, Dummer R, Gogas HJ, et al. Update on tolerability and overall survival in COLUMBUS: landmark analysis of a randomised phase 3 trial of encorafenib plus binimetinib vs vemurafenib or encorafenib in patients with BRAF V600-mutant melanoma. *Eur J Cancer* 2020; 126: 33-44.
6. Adelman CH, Ching G, Du L, et al. Comparative profiles of BRAF inhibitors: the paradox index as a predictor of clinical toxicity. *Oncotarget* 2016; 7: 30453-60.
7. Long GV, Eroglu Z, Infante J, et al. Long term outcomes in patients with BRAF V600-mutant metastatic melanoma who received dabrafenib combined with trametinib. *J Clin Oncol* 2018; 36: 667-73.
8. Robert C, Grob JJ, Stroyakovskiy D, et al. Five year outcomes with dabrafenib plus trametinib in metastatic melanoma. *N Engl J Med* 2019; 381: 626-36.
9. Tawbi H, Forsyth PA, Algazi A, et al. Combined nivolumab and ipilimumab in melanoma metastatic to the brain. *N Engl J Med* 2018; 379: 722-30.